Aus der Hals-Nasen-Ohren-Klinik der Universität Berlin
(Direktor: Professor Dr. med. C. v. Eicken)

Ueber vier Fälle von Myxom im Supratonsillar- und Nasenrachengebiet.

Inaugural-Dissertation

zur

Erlangung der

Medizinischen Doktorwürde

an der

Friedrich-Wilhelms-Universität

zu Berlin

vorgelegt von

Hans Joachim Pohl

prakt. Arzt.

aus Bad Altheide.

Tag der Promotion: 11. Sept. 1935.

Würzburg 1935.

Buchdruckerei Richard Mayr.

331

Gedruckt mit Genehmigung der Medizinischen Fakultät der Universität Berlin.

Dekan: Prof. Dr. Magnus.

Referent: Prof. Dr. Vogel.

Korreferent: Prof. Dr. v. Eicken.

R. UNIV.
BIBLIOTHEEK
LEIDEN

Meiner lieben Mutter
und dem Andenken
meines Vaters.

Digitized by the Internet Archive
in 2026

https://archive.org/details/IA41550822_0236

In der großen Gruppe der Bindegewebsgeschwülste stellen die eigentümlichste Form die Myxome dar. Deshalb, weil sich diese Gewächse aus einem Gewebe aufbauen, das normalerweise im ausgebildeten Organismus nicht vorkommt. Dagegen spielt es im embryonalen Körper eine große Rolle, indem das Schleimgewebe dort das Ursprungsgewebe fast aller definitiven Formen des Bindegewebes darstellt. Infolgedessen ist immer wieder versucht worden, die Entstehung der Myxome zu erforschen. Die drei hauptsächlichsten Probleme, ob es bei den Myxomen nur eine große Aehnlichkeit mit dem embryonalen Bindegewebe sein mag, ohne selbst mit diesem identisch zu sein, oder ein Zurücksinken ausgebildeten Gewebes unter dem Einfluß des Geschwulstwachstums auf eine jugendliche Stufe oder eine Wucherung versprengter embryonaler Keime, lassen sich heute noch nicht mit voller Sicherheit klarstellen. Dies wird noch dadurch erschwert, weil reine Myxome nur äußerst selten beobachtet werden, es wird deshalb noch abzuwarten sein, welche Beiträge genau beobachteter und beschriebener Fälle in Zukunft sich ergeben werden. Ich möchte hier vorwegnehmend betonen, daß sich nur solche Fälle für eine Statistik werden auswerten lassen und darüber hinaus Aufschlüsse über das Wesen des Myxoms zulassen, die genaue Angaben über den Sitz des Tumors, rasches oder langsames Wachstum, makroskopisches Aussehen, Schilderung des mikroskopischen Bildes und Angabe über den Mucingehalt vorweisen können, sodaß aus dem Bericht hinreichend sicher hervorgeht, daß es sich um ein Myxom handelt. Die große Seltenheit der Myxome erhellt auch daraus, daß in dem großen Material der Hals-Nasen-Ohren-Klinik der Charité in Berlin in den letzten drei Jahren 4 Fälle beobachtet wurden, in den zehn Jahren davor nicht ein einziger. Aufgabe der vorliegenden Arbeit soll sein, eine genaue Schilderung dieser Fälle und einen Bericht über eine bisher in der Weltliteratur kaum bekannte Möglichkeit, die Myxome therapeutisch zu beeinflussen, zu geben. Bei der Durchsicht der Literatur, so weit sie mir zugänglich war — bei einem großen Teil der ausländischen Veröffentlichungen war ich auf Referate angewiesen — stellte sich das Folgende heraus: Die weitaus meisten Fälle sind unzureichend beschrieben oder zeigen deutlich, daß der beschriebene Tumor kein Myxom gewesen sein kann. Es handelt sich dabei meistens um Fälle von Nasenpolypen oder ödematösen Fibromen. Diese Fälle müssen natürlich von vornherein ausgeschieden werden.

*

Die grundlegenden Arbeiten über das Myxom sind die von R. Virchow, M. Borst und H. Ribbert; in der Folgezeit finden sich in der Literatur fast nur kasuistische Mitteilungen.

R. Virchow gebührt das Verdienst, als erster den Begriff „Myxom" eindeutig gefaßt und für eine bestimmte Gruppe von Geschwülsten angewandt zu haben, der sich dann rasch eingebürgert hat. Wesentlich bei Virchow ist die Anschauung, daß es sich bei myxomatösem Gewebe und Fettgewebe um Parallelzustände desselben Gewebes handelt. Sie verhalten sich zueinander ähnlich, wie Knorpel und Knochen; das myxomatöse Gewebe sei also gewissermaßen eine Vorstufe des Fettgewebes. Virchow hatte die Beobachtung gemacht, daß einmal beim Embryo das myxomatöse Gewebe dort vorkommt, wo später Fettgewebe erscheint, auf der anderen Seite sah er Myxome dort auftreten, wo größere Lager von Fettgewebe vorhanden sind. Demnach wäre das Myxom als homologe Geschwulst aufzufassen. Jedoch sollen nach Virchow auch Myxome heteroplastischer Natur vorkommen, zu diesen gehören vor allem die Myxome, die vom Perineurium und der Neuroglia ausgehen, „ein nicht unerheblicher Teil der Gehirngeschwülste gehört in diese Kategorie". Diese seien auch häufiger. Wichtig ist ferner bei dem Myxomgewebe der Gehalt an Mucin, das nicht als Sekretionsprodukt der Zellen, wie bei den Drüsenzellen aufzufassen ist, sondern als ursprünglicher Gewebsbestandteil, als Interzellularsubstanz. Die Schilderung des histologischen Bildes ist bei allen Autoren die gleiche; ich will sie weiter unten geschlossen geben.

Bei M. Borst finden wir eine knappe, scharf konturierte Schilderung des Myxoms. „Myxome nennt man Geschwülste, die aus Schleimgewebe bestehen und zwar verdienen den Namen nur solche Neubildungen, die außer dem blutgefäßführenden Stützgerüst durchweg und in allen Teilen aus diesem Gewebe zusammengesetzt sind." Wichtig ist der Hinweis, daß ganz reine Myxome nur sehr selten zu finden sind, viel häufiger findet eine sekundäre schleimige Metamorphose in anderen Bindegewebsgeschwülsten statt. Wollte man diese als Chondro-, Lipo-, Fibro-Myxome bezeichnen, dann müßte man in diesen das Schleimgewebe mit dem anderen Gewebe in ebenbürtiger geschwulstbildender Leistung verbunden annehmen; besser wäre die Bezeichnung Chondroma usw. myxomatodes. Es ist auch bis heute der Nachweis eines solchen ebenbürtigen Myxomanteils in Bindegewebsgeschwülsten nicht erbracht und auch nicht wahrscheinlich. Wohl aber ist der Vorgang der schleimigen Metamorphose gut bekannt. In der neuesten Zeit hat sich erwiesen, daß in den Mischgeschwülsten der Parotis Myxomgewebe neben epithelialem Geschwulstgewebe selbständig vorkommt. Ob ihm aber ein selbständiges Geschwulstwachstum innewohnt, oder ob es nur unter dem Einfluß des epithelialen Anteiles

sich vermehrt, ließ sich noch nicht eindeutig feststellen (Schürmann, Pflüger, Norrenbrock).

H. Ribbert formuliert nach seinen Beobachtungen die Problemstellung über das Myxom folgendermaßen: Meine Meinung geht dahin, daß das Myxomgewebe eine durchaus selbständige Gewebeart darstellt, die erstens für sich allein auftreten (reines Myxom), zweitens durch gewisse in der Abkunft des Schleimgewebes begründete Modifikationen, Beziehungen zu anderen Tumoren gewinnen, nicht aber aus ihnen hervorgehen, drittens als Bestandteil zusammengesetzter Neubildungen auftreten kann". Die Ausführungen darüber gehen dahin, daß das Myxomgewebe aus dem embryonalen Schleimgewebe hervorgeht, dann allerdings sich selbständig weiterentwickelt und in seinen Eigenschaften vom Ursprungsgewebe abweicht. Es wird schleimiger, mucinreicher, zellärmer und gerade dadurch zu einem Gewebe, daß sich von dem aller anderen Tumoren scharf unterscheidet und dem Myxom eine durchaus selbständige Stellung anweist. Für die zweite Gruppe vertritt Ribbert die Anschauung, daß es wohl möglich ist, daß beide Gewebsarten, Fibrom-, Lipom-, Chrondrom- Gewebe und Myxomgewebe von Anfang an nebeneinander bestanden, oder daß beide aus dem gemeinsamen Muttergewebe abzuleiten sind, nach seinen Beobachtungen an Myxomen des Knochenmarkes also aus einem, dem embryonalen Skelettsystem entstammenden Keime, wie das besonders bei der dritten Gruppe, bei den Mischgeschwülsten der Parotis, tatsächlich vorliegen dürfte. bei denen das Muttergewebe sich aus dem Kiemenbogenbereich herleitet.

In völliger Uebereinstimmung betonen diese drei Autoren die Aehnlichkeit des Myxomgewebes mit dem Schleimgewebe, das bei jungen Embryonen einen bedeutenden Raum beansprucht und die Grundlage der späteren Bindesubstanzen ausmacht. In der Nabelschnur erhält sich dieses Schleimgewebe bis zur Beendigung der fötalen Entwicklung, danach hat es noch etwas längeren Bestand in den später pneumatisierten Räumen des Mittelohres, wie Wittmaack zeigen konnte. Im erwachsenen Organismus ist es nicht mehr nachweisbar. Nur eben im Myxom tritt es wieder in Erscheinung und es steht wohl jetzt außer jedem Zweifel, daß im Myxom eine analoge Schleimbildung vorliegt wie im embyonalen Körper, und damit das Myxom als eine selbständige Geschwulstform innerhalb der großen Gruppe der Bindegewebsgeschwülste aufzufassen ist.

Es ist von einzelnen versucht worden, die Ergebnisse, auf Grund derer sich das Myxom als ein Tumor sui generis erwies, anzufechten und den Begriff völlig fallen zu lassen. Diese Autoren fuß-

ten besonders darauf, daß sich die Methoden, einen sicheren Schleimnachweis zu erbringen, als ungenügend erwiesen. (A. Rumler, Tillmann, Clementz u. a.) Die weiteren Arbeiten haben jedoch gezeigt, daß tatsächlich der Nachweis von Schleim gelingt, wenn auch der Vorbehalt eines gelegentlichen Mißerfolges gemacht werden muß. (E. Letterer). Zudem ist noch eine gewisse Sicherheit bei der Beurteilung des histologischen Bildes bei der gewöhnlichen Haematoxilin-Eosin-Färbung gewährleistet.

Durch ganz bestimmte Merkmale ist ein Myxom charakterisiert. Makroskopisch sind es kleinere oder auch eine erhebliche Größe erreichende kugelige bis knollige Tumoren, welche sich von den meisten anderen Tumoren dadurch unterscheiden, daß die Oberfläche stets glatt ist und nicht exulceriert. Ihre Konsistenz ist weich, teigig oder cystisch; durch vermehrte Gewebsspannung können sie sich aber auch derber, sogar hart anfühlen. Die Farbe ist grau, grau-rötlich oder blaß-rosa, je nachdem die Versorgung mit Blutgefäßen gering oder reichlicher ist. Eigentümlich ist das transparente, gekochtem Sago ähnliche Aussehen, — von manchen Autoren als hirnartig angesprochen —, das besonders auf dem Anschnitt in die Augen fällt. An der intakten Oberfläche tritt es nicht immer in Erscheinung, da diese meist durch eine bindegewebige Kapsel gebildet wird. Dadurch ist es auch bedingt, daß die Myxome von ihrer Umgebung gut abgegrenzt sind und sich dementsprechend operativ leicht ausschälen lassen.

In ihrem histologischen Aufbau zeigen die einzelnen Myxomformen trotz großer Variationsmöglichkeiten weitgehende Uebereinstimmung in den wichtigsten Merkmalen, für die Diagnose erwachsen daher keine Schwierigkeiten. Sternförmige, spindelige, auch mehr rundliche Zellen liegen in oft großem Abstand von einander in einer homogenen Grundsubstanz und stehen untereinander durch feine, sich vielfach verästelnde Protoplasma-Fortsätze in Verbindung, bilden also einen weitmaschigen syncytialen Verband. An anderen Stellen wieder liegen die Zellen viel dichter unter Vorwiegen der rundlichen Zellen. In der Literatur findet sich die Angabe, daß in der Umgebung der Blutgefäße der Zellreichtum der Geschwulst größer wäre. Ich konnte bei den selbstbeobachteten Präparaten ein solches Verhalten nirgends feststellen. Fast in allen Myxomen werden Riesenzellenbildungen beobachtet, wo zwei oder mehrere Kerne eng nebeneinander in einer gemeinsamen Protoplasmahülle liegen, die dann die beschriebenen Fortsätze ausschickt. H. Coenen beschreibt Zellsyncytien, die verschnörkelte, lange Bänder mit vielen Kernen und langen Ausläufern bilden.

Die Grundsubstanz ist ursprünglich homogen, gewinnt aber unter dem Einfluß des Fixationsmittels fädige oder feinkörnige Be-

schaffenheit. Der wesentliche Bestandteil dieser Grundsubstanz ist echter Schleim, Mucin, das die Veranlassung zu der Bezeichnung Myxom gegeben hat. Durch einige Reaktionen läßt sich das Mucin nachweisen, im Frischpräparat durch die Essigsäurefällung, im Gewebeschnitt durch Färbung u. a. mit Mucikarmin oder Kresylechtviolett R extra. Da in der Literatur dieser Schleimnachweis sehr oft zu vermissen ist, und die betreffenden Fälle dadurch für eine Statistik wertlos sind, möchte ich betonen, daß zur vollständigen Diagnose eines Myxoms der Nachweis dieser Substanz, die überhaupt zur Namengebung führte, unerläßlich ist, selbst wenn die Myxome erfahrungsgemäß ein eindeutiges histologisches Bild aufweisen und eine sichere Diagnose gestatten. Es ist daraufhin zu weisen, daß der Schleimnachweis mit den genannten Methoden nicht immer mit voller Sicherheit gelingt, die Art der Fixation und Einbettung des Präparates beeinflussen das Ergebnis sehr stark. Für die Mucikarmin-Methode ist es angeraten, sich genau nach der Vorschrift zu richten und in wäßriger Sublimatlösung zu fixieren. Jedoch kann man unter Umständen bei der gewöhnlichen Formalinfixation auch noch eine gute Schleimfärbung erzielen, wenn man längere Zeit, unter Umständen mehr als zwei Tage, in einer verdünnteren Mucikarminlösung färbt. Die Vorstufe des Mucins, das sogenannte Prämucin, gibt noch keine Färbung mit dem genannten Farbstoff. Daher kann es vorkommen, daß man im Präparat Stellen findet, die einen schlechten Ausfall der Schleimfärbung aufweisen. Vermutlich dürfte das dort der Fall sein, wo ein rasches Wachstum der Geschwulst stattfindet und die Umwandlung von Prämucin zu Mucin nicht Schritt hält. Oder aber an anderen Stellen, mit weit auseinanderliegenden Zellen ist der Schleim so stark gequollen, daß infolge der Verdünnung nur eine schwache Schleimfärbung erzielt werden kann. Meist jedoch findet man in unmittelbarer Umgebung einer Zelle eine intensiv gefärbte Zone vom Schleim, die allmählich in die Umgebung abnimmt. Andererseits besteht die Möglichkeit, daß sich in einem Fall der Schleim mit einem Farbstoff schlecht färbt, mit einem anderen dagegen gut, z. B. daß die Mucikarminfärbung nur gering positiven Ausfall zeigt, und die mit Kresylechtviolett ein ausgezeichnetes Ergebnis. Von welchen Umständen ein solches Verhalten abhängt, läßt sich noch nicht sicher sagen und wird sich nur entscheiden lassen, wenn ein größeres Material vieler Fälle als nur Probeexcisionen zur Verfügung steht. Die Schleimfärbung kann positiv ausfallen, auch bei sekundären myxomatösen veränderten Geweben, bei Fibromen, Sarkomen usw., jedoch beansprucht dann der myxomatöse Anteil nie einen solch großen Raum, wie bei den echten Myxomen und der Grundcharakter z. B. des Fibroms wird ohne weiteres als vorherrschend erkannt werden können.

Die Diagnose Myxom läßt sich also eindeutig stellen, wenn man die Charakteristika des makroskopischen und mikroskopischen Befundes beachtet. Es wäre jedoch verfehlt, auf ein Myxom zu schließen, wenn man das eine oder das andere nicht berücksichtigt.

Andere tumoröse Bildungen können makroskopisch das Bild eines Myxoms vortäuschen, z. B. die bekannten Nasenpolypen, oder Fibrome, bei denen es durch lokale Ernährungsstörungen zu einer starken ödematösen Durchtränkung gekommen ist. Obwohl schon Virchow auf den charakteristischen Mucingehalt der Myxome hinwies, und die Nasenpolypen als hyperplastische Bildungen auf entzündlicher Basis hinreichend gekennzeichnet waren, sind diese ebengenannten Bildungen besonders von älteren Autoren irrtümlicherweise oft genug als Myxome angesehen und beschrieben worden. Es konnte das nur geschehen, dadurch daß eben der exakte Nachweis des Mucin unterlassen wurde. Eine große Anzahl der Angaben über Myxome in der Literatur muß infolgedessen ausgeschieden werden und die Beurteilung der Fälle, bei denen es sich vielleicht tatsächlich um eine echte Schleimgeschwulst gehandelt haben mag, wird durch solche vielfachen unrichtigen Angaben ungeheuer erschwert, sogar unmöglich gemacht. Aus diesem Grunde und bei der großen Seltenheit des Myxoms überhaupt — was zur Folge hat, daß die Mitteilungen über beobachtete Fälle in der Weltliteratur nur sehr verstreut zu finden sind — ist es schwer, eine Statistik über das Myxom in seinem Vorkommen und nach seiner Häufigkeit an den verschiedenen Körperstellen, unter besonderer Berücksichtigung des Ursprungsgewebes, aufzustellen. Ich muß mich daher darauf beschränken, aus der mir zugänglichen Literatur einen Ueberblick im allgemeinen zu geben, und dann besonders die Myxome im Gebiet der Hals-Nasen-Ohren-Heilkunde zusammenzustellen.

M. Borst sagt über das Myxom Folgendes: „Bevorzugte Stellen für Myxom-Entwicklung sind: Die Subkutis (besonders der Nabelgegend), das Periost, das subseröse Gewebe (Mesenterium), das Bindegewebe der Schleimhäute (auch multipel, in der Harnblase z. B.), die Bindesubstanz der peripheren Nerven (auch hier multiples Auftreten), das Knochenmark, die Mamma (hier als Myxadenom). Kongenitale Myxome (abnorme Persistenz und Wucherung embryonalen Schleimgewebes?) sind beobachtet in der Haut, an den Nerven, am Mesenterium, am Herzen (Vorhof, Klappen) im letzteren oft mit reichlich elastischen Fasern und Gefäßen." Erweitert ist diese Zusammenstellung noch durch Angabe des Vorkommens an den großen Schamlippen des Weibes. Bei allen Autoren, die zusammenhängend über das Myxom gearbeit haben, also vor allen R. Virchow, M. Borst, H. Ribbert, kehrt diese Aufstellung wieder. Der Ausgangspunkt eines Myxoms wird von Vir-

chow als oft sehr tief im Gewebe sitzend angegeben, subfascial oder geradezu intramuskulär, ein Gleiches gilt auch für Myxome, die in der Region des äußeren Genitale des Weibes oder des Gesässes lokalisiert sind. Eine ausgesprochene Bevorzugung der einen oder der anderen Region läßt sich nicht sicher feststellen. Gewisse Lokalisationen sind von besonderem Interesse und werden deshalb relativ häufiger publiziert. Und zwar handelt es sich dabei um das Vorkommen in oder in unmittelbarer Nähe von Organen, die bedeutende Rolle für das Allgemeinwohl des Organismus spielen. Andererseits glaube ich feststellen zu können, daß Myxome auch an Stellen auftreten, die durch komplizierte Vorgänge in der Embryonalentwicklung ausgezeichnet sind, was nicht ausschließt, daß sie auch an jeder anderen Stelle sich ausbilden können, von der sich annehmen läßt, daß hier die Entwicklung in ruhigeren Bahnen sich abspielt. Im fertig ausgebildeten Organismus entsprechen dann die Stellen lebhafter Regenerationstätigkeit (z. B. Knochenmark, Periost) den Orten starker formaler, plastischer Tätigkeit des wachsenden Organismus, wie sie besonders auffällig gegeben sind, erstens bei der Ausgestaltung des Gesichtsschädels durch den Zusammenschluß der fünf primitiven Fortsätze, Stirnfortsatz, Ober- und Unterkieferfortsätze, ferner bei der Bildung des Gaumendaches und der definitiven Choanen. Zweitens liegt ähnliches vor bei der Entstehung des Herzens, wo der mehrfach gewundene primitive Herzschlauch zu einem neuen einheitlichen Gebilde verschmilzt. Drittens ist es die Genitalregion, wo die ursprüngliche Einheit des Ausscheidungsweges sich in drei getrennte Wege differenziert. Ueberall liegt der gemeinsame Umstand vor, daß durch mannigfache Abschnürungen, Septenbildungen und Verschmelzungen aus einer ursprünglich einfachen Form eine definitive, wiederum einheitliche Gestalt entsteht, die aber — qualitiv — alle Zwischenstufen in sich birgt. Es kommt aber auch beim Verschmelzen verschiedener Teile zum Abschnüren und Einschluß von Gewebeteilchen, die wohl meistens entweder während des ganzen Lebens latent bleiben oder aber resorbiert werden. In abnorm gelagerten Fällen geben sie in einem späteren Alter die Grundlage für eine Geschwulst ab.

G. Alagna beobachtete einen Fall von Mischgeschwulst des Gaumensegels, bei dem offensichtlich die Entstehung des Tumors in einer embryonalen Keimversprengung zu suchen war. Es handelte sich um einen Tumor, der deutlich aus drei Komponenten zusammengesetzt war, aber nicht aus denen, die wir gewöhnlich bei den Mischtumoren der Parotis zu sehen bekommen. Es war Fettgewebe, myxomatöses Gewebe und eingestreut in den myxomatösen Anteil epitheliale Zellen. Alagna führt aus, daß diese Epithelzellen identisch sind mit den Zellen des Stratum Malpighi und ihren Ursprung in den Epithelinseln haben, die beim Zusam-

menschluß der Gaumenleisten beim Embryo von 12—13 mm eingeschlossen werden und dadurch den Zusammenhang mit dem übrigen Mundhöhlenepithel verlieren. Besonders im hintersten Abschnitt der Gaumenleisten sind diese Einschlüsse fast regelmäßig nachweisbar. Nach meinen Dafürhalten kann die Möglichkeit, daß auch Teile des Bindegewebes, also beim Embryo Schleimgewebe, isoliert werden können — besonders, wenn das ursprüngliche Material auf einem kleinen Raum nach verschiedenen Seiten hin ausdifferenziert wird — nicht ausgeschlossen werden.

Drei Gebiete sind es also, die sich besonders darbieten: die Genitalregion, das Herz und das Gebiet des Visceralschädels. In der Literatur fand ich für das erst genannte Gebiet, wie auch sonst überall, daß das reine Myxom ein seltenes Vorkommnis ist. Am Ovarium ist bisher kein echtes Myxom beobachtet worden, obwohl es theoretisch möglich wäre, weil Schleimgewebe die embryonale Vorstufe vieler fertiger Bindegewebsformen ist (C. Sternberg). Vom Uterus ist bisher nur ein sicher erwiesenes Myxom bekannt. Es handelt sich um ein Myxo-Sarkom, das operativ entfernt wurde, aber ¾ Jahr danach trat der Exitus letalis an einem typischen myxosarkomatösen Rezidiv ein (Robert Mayer cit. nach W. Lahn). Ein weiterer Fall eines Myxoms im Ligamentum latum wurde von Brin publiziert. In der Scheide wurde in zwei Fällen ein echtes Myxom gefunden (L. Nürnberger). Häufiger treten sie auf an der Vulva; E. Kehrer berichtet aus den Jahren 1877—1905 über 19 Fälle von Fibro-Myxomen und Myxomen der großen Schamlippen und der Genito-crural-Falten. Davon waren 10 reine Myxome. Als Ausgangspunkt nimmt er das Mesenchym-Gewebe der großen Labien an. Dann aber auch die Möglichkeit der Entstehung aus Bindegeweben tief in der Fossa ischiorectalis oder paravaginal oder paravesical unterhalb der Beckenboden-Muskelplatte. Es seien langsam wachsende Tumoren, die wohl Neigung zu lokalen Rezidiven zeigten, aber nicht zur Metastasierung. Die Prognose sei deshalb günstig zu stellen. Therapeutisch komme die operative Entfernung im Gesunden in Betracht.

Die Myxome des Herzens sind bei der enormen Seltenheit der primären Herzgeschwülste unter diesen eine relativ häufige Erscheinung (K. A. Ambrosius). Es taucht aber immer wieder die Streitfrage auf, handelt es sich bei einem solchen Tumor tatsächlich um ein echtes Myxom, oder nur um einen myxomatös umgewandelten, organisierten Thrombus. Zweifellos ist diese Frage berechtigt, aber dennoch ist ebensowenig daran zu zweifeln, daß echte Myxome im Herzen vorkommen. H. Ribbert führt in seiner Schrift „Ueber das Myxom" einen selbstbeobachteten Fall an, wo das Myxom gestielt vom Foramen ovale ausging und in

das Ostium der Valvula tricuspidalis hineinhing; durch diese schwere Behinderung des Kreislaufes trat schließlich der Tod bei dem Betroffenen im 30. Lebensjahre ein. Jaffé hat 35 Herzmyxome im linken Vorhof zusammengestellt, davon 16 in der Umgebung des Foramen ovale, 10 im Herzohr, 9 an anderen Stellen des linken Herzohrs (Vorhofs! d. Verf.). Ambrosius gibt in seiner Dissertation eine Zusammenfassung und eine gute Uebersicht der Literatur über Herzmyxome.

So wenig die Myxome des Herzens therapeutischen Maßnahmen zugänglich sind und praktisch auch nicht vom Arzt diagnostiziert werden können, und insofern nur für den Pathologen von Interesse sind, so wichtig sind sie in jeder Hinsicht für den behandelnden Arzt, wenn sie in einem der anderen genannten Gebiete auftreten. Im Bereich des Kopfes machen schon kleine Tumoren erhebliche Beschwerden und führen den Patienten zum Arzt, während Gewächse von bedeutender Größe an anderen Stellen des Körpers oft lange Zeit ertragen werden, ohne daß ein Bedürfnis nach Entfernung geäußert wird. Hauptsächlich die Behinderung der Sinnesfunktionen oder die Erschwerung der Atmung oder Nahrungsaufnahme bringen dem Betroffenen den krankhaften Zustand zum Bewußtsein und veranlassen ihn, den Arzt aufzusuchen. Ist als Ursache dieser Beeinträchtigungen eine Geschwulst festgestellt, dann muß die Probeexzision Aufschluß über die Natur dieser Neubildung, ob gut- oder bösartig, geben. Es ist bekannt, daß das Myxom als gutartig anzusehen ist, da es keine Neigung zu infiltrierendem Wachstum und zur Metastasierung aufweist, wenn auch Rezidive auftreten, falls eine radikale Entfernung nicht gelungen ist. Kachexie wurde gleichfalls bei Myxomträgern nicht beobachtet. Der pathologisch-anatomische Befund bestätigt, wie oben angeführt, diese Erfahrung. Jedoch gilt dieses bei den Myxomen, die am Kopf lokalisiert sind, nur mit Einschränkungen. Sowie der verfügbare Hohlraum, sei es eine der Nebenhöhlen, sei es Rachen oder Nase, von ihm eingenommen ist, oft sogar schon früher, bewirkt das unaufhaltsame Wachstum Druckusur des benachbarten Knochens und bei der am Kopf gegebenen Zusammenfassung so vieler empfindlicher Organe und Nerven auf engstem Raum ist es unausbleiblich, daß alsbald schwerste Störungen, wie z. B. Erblindung, auftreten müssen. Ein solcher Tumor, der sich rücksichtslos ausdehnt, kann nicht mehr als gutartig angesprochen werden, selbst wenn er durch eine Bindegewebskapsel abgegrenzt ist und kein infiltrierendes Wachstum zeigt. H. Marschick spricht das in seinem auf dem VII. Internationalen Medizinischen Kongreß 1913 in London gehaltenen Vortrag so aus: „Ferner möchte ich darauf hinweisen, daß auch histologisch benigne Neubildungen malignen Charakter annehmen können und besonders auf das Myxom, wel-

ches als reine Form auf unserem Gebiet sehr selten ist, und sich nach den Berichten aller Autoren durch geradezu unerhörte Malignität auszeichnet, hinweisen". Er stützt sich dabei vor allem auf die noch zu erwähnenden, von Hajek-Polyak und Botey beobachteten Fälle.

Ein Teil der Schleimgeschwülste weicht allerdings von den bisher geschilderten ab. Es sind das die sogenannten Myxo-Sarkome, die sich gleichfalls aus Schleimgewebe aufbauen, aber von den einfachen Myxomen durch größeren Zellreichtum unterschieden sind. Sie wachsen infiltrativ und zeigen Neigung zur Metastasierung. Man hat feststellen können, daß abgesehen von dem Zellreichtum das Gewebe wenig ausdifferenziert erscheint, indem die typische Sternform der Zellen mehr zurücktritt und die rundlichen bis länglichen Zellen vorherrschen, daneben — und das scheint mir das Wesentliche zu sein — treten dann unregelmäßig polymorphkernige, vielkernige Zellen mit atypischen Kernteilungsfiguren auf. Den verschiedenen Stufen der Ausdifferenzierung entsprechen dann verschiedene Grade der Gut- und Bösartigkeit (Jaffé, Leicher, Pfeiffer). Die Myxo-Sarkome dürften von vornherein als solche auftreten, wenigstens konnte ich in der mir zugänglichen Literatur keinen Fall auffinden, bei dem der Uebergang eines einfachen Myxoms in Myxo-Sarkom sicher beobachtet worden wäre.

Entscheidend für die Beurteilung der Gut- oder Bösartigkeit der Schleimgeschwülste ist vor allem der klinische Verlauf. Denn dem histologischen Bild nach existieren zwischen den beiden Polen Myxom und Myxo-Sarkom alle erdenklichen Zwischenstufen, sodaß im Einzelfall nicht gesagt werden kann, welche Komponente das Uebergewicht hat, ohne daß der klinische Verlauf bekannt ist. Infolgedessen ist es auch nur schwer zu sagen, welche der beiden ausgesprochenen Formen, reines Myxom oder Myxo-Sarkom häufiger vorkommt. Angeblich sind die unreifen myxomatösen Gewächse häufiger, als die reinen Myxome (M. Schmidtmann). Ich habe diese Beobachtung nicht machen können, im Gegenteil sogar gefunden, daß die reinen Myxome um vieles häufiger als Myxo-Sarkome sind.

Der Ausgangspunkt der Geschwulst ist bei der komplizierten Zusammensetzung des Gesichtsschädels und wegen der schon bei einiger Größe des Tumors ausgedehnten Skelettzerstörungen nur in den seltensten Fälle sicher festzustellen. Den Angaben nach geht das Myxom in unserem Gebiet in der Mehrzahl der Fälle von der Region des Os maxillare und Os sphenoidale aus. Danach folgen Angaben über den Sitz von Myxomen im Bereich des Os ethmoidale und Os frontale, des weiteren über den Ausgang von den den Rachenraum umgebenden Weichteilen.

Die von Seidel geltend gemachte Anschauung, daß die Nebenhöhlen ähnlich wie die pneumatisierten Räume des Mittelohres, ursprünglich von embryonalem Schleimgewebe erfüllt sind, das allmählich von dem einwuchernden Epithel verdrängt wird, und so die Höhle entsteht, und die Beobachtung, daß Myxome in einer der Nebenhöhlen gefunden wurden, (Menzel, Shirota, Hajek-Polyak) legen die Annahme nahe, daß bei einem Teil der Myxome zurückgebliebene Teile des embryonalen Bindegewebes später in abnormer Weise wuchern können. Dem Vorkommen des Myxoms an anderen Körperstellen nach zu schließen, ist aber für die hier zu besprechenden Myxome die Möglichkeit nicht von der Hand zu weisen, daß als Ursprung auch das Periost der Schädelknochen oder das Bindegewebe der Muskeln im Rachen in Frage kommt. Hüetlin bezeichnet den von ihm beschriebenen Tumor als „Myelogenes Myxo-Sarkom", nimmt also das Knochenmark, in seinem Fall des Stirnbeins, als Entstehungsort an.

Auf die Frage des Auftretens von Myxomen in verschiedenen Lebensaltern läßt sich folgende Antwort geben: reine Myxome werden vorwiegend im mittleren Lebensalter beobachtet, im Alter zwischen 33 und 47 Jahren (6 Fälle), viel weniger häufig im Alter unter 20 Jahren (3 Fälle) und über 50 Jahren (1 Fall). Dagegen kommen die unreifen Formen, die Myxo-Sarkome, hauptsächlich in den ersten Lebensjahren zur Beobachtung (3 Fälle).

Diese Altersangaben beziehen sich auf die Mitteilungen der Patienten, wonach ihnen der krankhafte Zustand erstmalig zum Bewußtsein kam. Die Zeit der Beobachtung durch den Arzt fällt meistens um viele Jahre später, jedoch selten über 10 Jahre, nachdem der Patient die ersten Erscheinungen bemerkte. Mitunter können die Myxome an versteckten Stellen lange Zeit hindurch völlig unbemerkt und erst, wenn sie schon eine erhebliche Größe erreicht haben, werden sie bei einer aus anderem Anlaß durchgeführten ärztlichen Untersuchung entdeckt. In zwei der von uns beobachteten Fälle lag diese Tatsache vor; in einem dritten bestand die Geschwulst wahrscheinlich auch schon sehr lange, ohne wegen ihrer geringen Größe bemerkt zu werden. Bei dem einen Fall, wo der Tumor im 63. Lebensjahre zur Beobachtung kam, ist nicht angegeben, wann der Patient ihn zuerst bemerkte.

Das erste, was den Patienten auffällt, ist meistens eine kleine Geschwulst, die sich nur ganz langsam vergrößert und in keiner Weise als hinderlich empfunden wird. Entweder ist ein langsames stetiges Wachstum zu konstatieren oder es setzt nach mehreren Jahren plötzlich ein schnelleres Wachstum der Geschwulst ein und der Alarm erfolgt durch Auftreten von Störungen beim Schlucken, oder, wie eine Patientin der hiesigen Klinik angab, durch Verminderung des Höhrvermögens, als dessen Ursache ein Tubenverschluß festge-

stellt wurde. Bei den Versuchen des Arztes, zu politzern, und den Tubenkatheterismus durchzuführen, wurde der Tumor im Nasenrachenraum entdeckt. Am häufigsten scheinen jedoch die Patienten wegen ständig behinderter Nasenatmung den Arzt aufzusuchen. Dies geht aus den Berichten, wie sie in der Literatur veröffentlicht wurden, und aus den Angaben der von uns untersuchten Patienten hervor. Ich will hier zunächst die Fälle aus der Literatur zusamenstellen, danach die selbstbeobachteten.

Es ist bezeichnend für die Seltenheit des Myxoms und für die große Unsicherheit und Irrtumsmöglichkeit, die früher bei der Erkennung eines Myxoms herrschte, daß Eckert-Möbius, schreibt: „Der einzige auch histologisch einwandfrei gesicherte Fall von Nasenmyxom stellt das von Hajek und Polyak veröffentlichte Mxyoma lymphangiectaticum dar". Trotzdem sind in den Zentralwerken der Literatur eine Fülle von Autoren genannt, die über Myxome berichtet haben. Die allerwenigsten von diesen Berichten entsprechen den Anforderungen, die für das Myxom von Wichtigkeit und ausschlaggebend sind. Ich habe es unternommen, nur diejenigen hier aufzuführen, die entweder eine Mitteilung über den Mucinnachweis, oder wenn dieser nicht gegeben ist, dem ganzen Verlauf nach mit einiger Sicherheit auf das tatsächliche Vorliegen eines Myxoms hinweisen. Für die Feststellung eines Myxo-Sarkoms ist vor allem maßgebend, daß sich Metastasen auffinden lassen. Im ganzen konnte ich in der Literatur 7 Fälle von echtem Myxom auffinden, die die genannten Bedingungen erfüllten. An der hiesigen Klinik wurden 4 derartige Fälle beobachtet. Von Myxo-Sarkomen im Kindesalter fand ich 3 Fälle.

1. Karl Menzel gibt in seiner Dissertation den Bericht über eine 55 jährige Frau, bei der sich seit 8 Jahren am linken oberen Orbitalrande eine kleine rötliche, nicht schmerzhafte, warzenähnliche Geschwulst entwickelte. Seit 8 Wochen ist die Geschwulst stärker gewachsen, innerhalb von 5 Wochen von Kirschgröße auf Hühnereigröße. Entstellung des Gesichtes, sonst außer zeitweilig auftretenden Kopfschmerzen, keine Beschwerden. Die Geschwulst wurde von einem Arzt punktiert, wobei eine erhebliche Menge Blut entleert worden sein soll. Seitdem sickert aus der Punktionsstelle dauernd etwas Blut. Bei der Punktion sei die Geschwulst fast völlig kollabiert, habe sich jedoch innerhalb weniger Stunden „wiedergefüllt". Der Tumor saß mit einer annähernd kreisförmigen Basis etwa in der Mitte der Stirn auf und überdachte das Auge fast zur Hälfte. Er war hühnereigroß, deutlich fluktuierend, nicht pulsierend. Ein Defekt im Stirnbein war nicht nachweisbar, dagegen war um die Geschwulst herum eine leichte wallartige Auftreibung des Knochens deutlich zu fühlen. Das Sehvermögen war nicht gestört. Keine wesentliche Gewichtsabnahme oder Abnahme des Kräftezustandes.

Operation durch Geh.-Rat von Langenbeck. Nach kreisförmigem Hautschnitt um die Basis des Tumors, wurden die oberflächlichsten Teile desselben entfernt, wobei sich eine große Menge venösen Blutes, vermischt mit markig-schleimigen hirnartigen Massen entleerte. Die Geschwulst kam mit einem dünnen Stiel durch einen Defekt der vorderen Wand aus der Tiefe der bedeutend erweiterten Stirnhöhle heraus, die mit den erwähnten weichen Massen erfüllt war. Nach hinten lag die Dura mater in kleiner Ausdehnung frei. Die Geschwulst wurde mit dem scharfen Löffel entfernt, die Knochenränder des Stirn- und Siebbeins abgetragen. Vom linken Nasenloch aus konnte man mit dem Finger in die Höhe eindringen, es hatte den Anschein, als ob das Sarkom von der Stirnhöhle ausgegangen und dann das Os frontis nach vorn und hinten vorgewölbt habe. An der hinteren Fläche ist der Knochen durch Druckusur geschwunden, sodaß, wie bereits erwähnt, die Dura freilag. Sämtliche erkrankten Teile konnten nicht entfernt werden. Nach etwa 4 Wochen hat sich ein mehr als wallnußgroßes Recidiv gebildet, dessen operative Entfernung nicht leicht war, da es im Knochen weitergewachsen war, die Dura ergriffen hatte, bis in die Falx cerebri hinein. Außerdem noch hatte das Recidiv auf die Pia mater übergegriffen und stellenweise sogar auf die Hirnsubstanz selbst. Es gelang, das Recidiv vollständig zu entfernen. Die Heilung verlief danach ohne Besonderheiten und die Patientin konnte nach weiteren 2 Monaten entlassen werden. Ein nochmaliges Recidiv hat sich nicht mehr entwickelt.

Eine genaue Schilderung des histologischen Befundes, der erhoben wurde, ist in der Arbeit nicht gegeben, nur der Hinweis, daß die Essigsäure-Reaktion angestellt worden ist und daß die typischen Zellen eines Myxoms festgestellt wurden. Die Diagnose wurde demgemäß auf Myxom gestellt. Im Verlauf der Krankengeschichte spricht der Verfasser jedoch von einem Sarkom, stützt diese Behauptung aber nicht durch irgendwelchen Hinweis auf infiltrierendes Wachstum, Metastasierung oder durch einen entsprechenden histologischen Befund. Es ist der Schilderung nach anzunehmen, daß bei der ersten Operation von infiltrierendem Wachstum noch nichts zu sehen war. Daß sich dann später ein Recidiv mit sarkomentösem Verhalten entwickelte, kann durch den operativen Eingriff bewirkt worden sein. Ueber den weiteren Verlauf nichts bekannt.

II. Ein weiterer Fall, wo das Myxom gleichfalls vom Stirnbein seinen Ausgang nahm, wurde von C. H. Hüetlin, in seiner Dissertation beschrieben. Es handelte sich um einen 17jährigen Mann, bei dem sich im 10. Lebensjahre rechts zwischen Nasenwurzel und innerem Augenwinkel eine stetig wachsende harte Geschwulst entwickelt hatte, die schließlich die rechte Nasenhälfte und in die untere Partie der Stirn einwuchs und die Augen immer mehr auseinander drängte, bis zu einem Pupillenabstand von 11 cm. Der Tumor hatte zuletzt die Größe von etwa 2 Mannsfäusten. Exophtahlamus rechts 6 mm, links 5 mm. Nase: rechte Nasenhälfte beträchtlich erweitert, von Geschwulstmassen ausgefüllt, die knochenhart sind. Mit der Sonde kann man etwa 6 cm zwischen Tumor und Septum vordringen. Die

linke Nasenhälfte ist frei von Tumor, es finden sich einige Schleimpolypen. Mundhöhle: Vortreibung und höckerige Unebenheit der rechten Hälfte des harten Gaumens. Es wurde die Diagnose gestellt: myelogenes Sarkom, ausgehend von der pars nasalis des rechten Stirnbeins, umgeben von einer vollständig erhaltenen Knochenschale. Bei der Operation gelang es im wesentlichen leicht, die Geschwulst und ihre Kapsel stumpf aus der Umgebung herauszulösen. Hinten lag die Schädelbasis frei, die stellenweise durch eine bindegewebige Membran ersetzt war, durch die man deutlich die Pulsation des Schädelinhaltes wahrnehmen konnte. Der Tumor erstreckte sich mit einem Fortsatz in die rechte Stirnhöhle und konnte auch dort ohne Schwierigkeit nach Eröffnung der Stirnhöhle herausgelöst werden. Gegen Ende der Operation trat plötzlich Steigerung der Pulsfrequenz auf 150 pro Minute auf, der Puls war sehr weich, leicht unterdrückbar. Keine Temperatursteigerung. Einige Stunden nach der Operation trat Kollaps und bald darauf der Exitus ein, wahrscheinlich bedingt durch die plötzlich veränderten Druckverhältnisse, unter die das Gehirn durch Fortnahme des Tumors kam. Histologisch bot der Tumor folgendes Bild: die Schnittfläche war graurötlich, uneben, es zeigten sich eine Reihe von harten und spitzen Vorsprüngen, die unregelmäßige Züge von osteogenem Gewebe darstellten. Innerhalb der Geschwulst fanden sich vereinzelte Stellen, welche erweicht zu sein schienen, und aus denen sich beim Durchschnitt eine schleimige, etwas fadenziehende, opake Flüssigkeit entleerte. Mikroskopisch bestand die Geschwulst im Wesentlichen aus einem sehr kernreichen, lockeren Bindegewebe, welches in unregelmäßiger Anordnung zum Teil Maschenräume begrenzte, in welchen sich freie Zellen befanden, die etwa die doppelte Größe eines Leukozyten hatten. Diese Zellen hatten einen deutlich gefärbten Kern und an ihrer Peripherie mehrfache, zum Teil sich verästelnde Fortsätze. Die Form der Zellen war immer sehr unregelmäßig; an anderen Stellen war das Gefüge der Geschwulst dichter, hier fand man, von einem enger verfilzten Bindegewebe eingeschlossen, Knochenbälkchen, welche deutlich gefärbte Knochenkörperchen von normaler Struktur besaßen. Im übrigen war die Geschwulst nicht besonders gefäßreich. Nicht selten fand man in ihr größere und kleinere Blutextravasate. Die Gefäße selbst hatten auch mehrfach an ihrer Peripherie Ansammlungen von Rundzellen. Die Diagnose wurde demgemäß auf ein Myxo-Sarkom gestellt. In diesem Falle war der Tumor 7 Jahre hindurch gleichmäßig gewachsen und hatte zu schwerwiegenden Veränderungen des Gesichtsschädels geführt. Die Diagnose Myxo-Sarkom ist meines Erachtens nicht gerechtfertigt, da in der Schilderung weder des klinischen noch des histologischen Bildes, ein Hinweis auf sarkomatöses Verhalten zu finden ist. Besser wäre die Bezeichnung myelogenes **Myxom.**

III. Aehnliches, aber durchaus nicht gleichartiges Verhalten zeigt der Fall, der von H a j e k und P o l y a k beobachtet und beschrieben wurde. Ein 21jähriger Mann bemerkte vor 5 Jahren, daß sich die linke und bald darauf die rechte Nasenhälfte zu verstopfen begann. Die äußere Nase wurde aufge-

trieben, zuerst am Nasenrücken, dann auch an der Nasenwurzel. Einige Monate später wurde der harte Gaumen mehr und mehr herabgedrückt. Vor 4 Jahren erblindete das rechte Auge; es entwickelte sich ein Exophthalmus links und nach einem Jahr erblindete auch das linke Auge. Jetzt auch Exophthalmus rechts ausgebildet. Bei der Untersuchung fand sich eine starke Verbreiterung des Nasenrückens, hochgradiger Exophthalmus und vollständige Sehnervenatrophie beiderseits. Ferner Verlagerung des harten Gaumens nach abwärts. Die Nasenscheidewand ist ganz nach rechts verdrängt und berührt rechts die laterale Nasenwand. Die linke Nasenhälfte ist von einer großen, glatten, knochenharten Geschwulst erfüllt, die mit der Umgebung nicht verwachsen ist. Postrhinoskopisch fand sich der Nasenrachen ziemlich weit und ganz frei. Die Geschwulst hat das Septum usuriert und füllt beide Choanen gänzlich aus, ragt aber nicht in den Nasenrachenraum hinein. Bei der operativen Entfernung der Geschwulst erwies sie sich als eine Knochenblase, deren Wand stellenweise bis 1 mm Dicke aufwies. Sie enthielt ca. 200 ccm dicken, gelben Eiters, der sich unter Druck entleerte. Patient hatte danach freiere Nasenatmung, der Exophthalmus und die Amaurose blieben bestehen. 3 Jahre später war bei der Untersuchung festzustellen: an der linken mittleren Muschel sah man einige narbige Stellen von dem operativen Eingriff herrührend, die linke untere Hälfte der Nasenhöhle war enorm ausgeweitet, da das Septum nach rechts verlagert war. Die linke Choane war trotzdem nur sehr wenig durchgängig; ein vollkommen glattes, einer Narbe ähnliches Gebilde schien vom oberen Drittel des Septum nach lateral zur äußeren Nasenwand zu ziehen und nach hinten unten die Choane zu verengen. Eine Ulceration oder Geschwulstbildung war nirgends zu erkennen. Die Rhinoskopia posterior zeigte nur eine merkwürdige verdickte diffuse Schleimhauteinrahmung der Choane. Der Patient starb bald darauf an einer fortgeschrittenen Lungen- und Knochentuberkulose. Die Sektion ergab erst die Klärung dieser merkwürdigen Nasenveränderungen: eine von der unteren Wand der Keilbeinhöhle ausgehende Geschwulst war in den Keilbeinkörper, das Dach des Siebbeinlabyrinthes und in die Augenhöhlen eingedrungen, hatte stellenweise den Knochen der Schädelbasis durch Druckusur zum Schwinden gebracht, und war submukös vordringend auf das Septum und den harten Gaumen übergegangen, welcher infolge dieser Infiltration gegen die Mundhöhle vorgetrieben erschien. Die mikroskopische Untersuchung von Schnitten aus dem mittleren Teil der gallertig durchscheinenden Geschwulst ergab: ein myxomatöses Grundgewebe (Mikrophotogramm veröffentlicht auch in Denker-Kahler Hdbch. der Hals-Nasen-Ohren-Heilkunde V), in das eingebettet zahlreiche Blutgefäße und mit Endothelzellen ausgekleidete, erweiterten Lymphgefäßen entsprechende Höhlengänge liegen. Stellenweise liegen diese so dicht, daß das ganze Gewebe wie durchlöchert erscheint. Die in der Nase liegenden Geschwulstpartien sind von normaler Schleimhaut überzogen.

„Das von uns beschriebene Myxom zeigt eigentlich weder einen ausgesprochenen benignen noch malignen Charakter. Während dasselbe lokal

entschieden malignen Charakter äußert, indem es das Involukrum des Nasengerüsts durch myxomatöses Gewebe ersetzt hat, gegen die umgebenden Organe (Orbita, Dura usw.) vorgedrungen ist, zeigt es andererseits doch insofern benignen Charakter, als es weder regionäre Infiltration der Lymphdrüsen, noch entfernere Metastasen bedingt hat. Dieser letztere Umstand ist bei der langen Dauer des Prozesses, über 5 Jahre, sehr bemerkenswert".

IV. Ein recidivierendes Myxom hat B o t e y veröffentlicht. Trotz fehlender Beschreibung des histologischen Befundes ist dem Verlauf nach doch die Annahme gerechtfertigt, daß ein reines Myxom vorlegen hat.

Der 63jährige Patient bekam seit einigen Monaten keine Luft mehr durch die rechte Nasenseite. Diese ist erfüllt von mehr oder weniger gestielten Massen, die wie gewöhnliche Nasenpolypen aussehen. Bei ihrer Entfernung erfolgt eine äußerst starke Blutung. Zum Unterschied von den gewöhnlichen Nasenpolypen sind die entfernten Tumoren von mehr rötlicher Farbe, weniger perlmutterartig und transparent, aber bedeutend konsistenter. Der Patient gibt ein tiefsitzendes Schmerzgefühl in der Wange an, das in die Augenhöhle ausstrahlt. Bei Druck auf die Fossa canina ist der Schmerz vermehrt. Bei der Durchleuchtung erwiesen sich Kiefer- und Stirnhöhlen als total verschattet. Der Patient blieb dann, während einiger Monate aus der Behandlung weg, da er an Typhus erkrankte. Als er sich nach 5 Monaten wieder vorstellte, ergab sich bei der Untersuchung vollständiger Verschluß der rechten Nase, Exophthalmus und Vortreibung des medialen Augenwinkels und der Fossa canina. Ferner vollständige Blindheit auf dem rechten Auge. Durch Probeexzision und Punktion wurden einige Gewebestückchen gewonnen, deren histologische Untersuchung durch Prof. Calleja, Paris, ein reines Myxom ergab. Bei der operativen Entfernung des Tumors erwies sich, daß er einen großen Teil der knöchernen Orbita, der Siebbeinzellen bis zur Lamina cribrosa, die Keilbeinhöhle, die Stirnhöhle, eingenommen hatte und die Schädelbasis zum Schwund gebracht hatte, sodaß die Dura in einer Ausdehnung von 7 - 8 cm freilag. Nach 5 Wochen war ein Recidiv festzustellen; der Exitus letalis trat kurz danach infolge Einbruchs des Tumors in die Schädelhöhle unter meningitisch-encephalitischen Symptomen ein. Der Verfasser betont die Seltenheit des reinen Myxoms, gibt aber leider keine genaue Schilderung des histologischen Befundes, bemerkt nur ausdrücklich, daß sarkomatöse oder fibromatöse Beimengungen in dem Tumor nicht nachzuweisen waren.

V. V. D a r n e y hat auf der Jahresversammlung der Americ. Laryngological Association Juni 1915 über 2 Fälle von reinen Myxomen im Nasenrachen berichtet. In dem ersten Falle wurde der Tumor sichtbar, wenn man den weichen Gaumen nach vorn zog. Die Entfernung des Tumors erfolgte mit einer Adenoiden-Kurette; der Ansatzpunkt war am Basilarfortsatz zu vermuten. Innerhalb von 10 Monaten ist kein Recidiv aufgetreten.

Im zweiten Falle handelte es sich um zwei verschieden große Tumoren, von denen der kleinere wiederum am Basilarfortsatz, der größere dagegen am hinteren Siebbein inserierte. Beide wurden mit großen Adenoiden-Ku-

retten abgetragen. Angeblich sollen bei dem Patienten schon 11 Jahre vorher ähnliche Gewächse entfernt worden sein. Auf dieser Versammlung machte der Verfasser die Richtigkeit seiner Diagnose „Myxom" durch Demonstrationen mikroskopischer Präparate und durch den Hinweis, daß mehrere Pathologen unabhängig voneinander die eingesandten Gewebsstücke als reine Myxome festgestellt hätten, geltend.

VI. Als Zufallsbefund fand G. Shirota bei einem 17jährigen Patienten, der wegen einer Kieferhöhleneiterung radikal operiert wurde, einen polypenähnlichen, 11,5 g schweren Tumor, der $^2/_3$ der Höhle ausfüllte. Es wurde eine Mucinreaktion angestellt. Im mikroskopischen Bild fanden sich vorwiegend Spindelzellen, und Bindegewebsfasern, zwischen denen die schleimige Substanz lag. Die Versorgung mit Blutgefäßen war nur gering. Der Verfasser vermutet, daß die Entstehung des Tumors in keinem Zusammenhang mit der Kieferhöhleneiterung stand, sondern durch starke Schleimbildung in der Embryonalzeit oder durch Gewebsmißbildung entstanden ist.

VII. Streng genommen nicht hierher gehörig ist der Fall von N. Shimizu, der ein Myxom des Halses mit Recurenslähmung betraf. Bei einem 54jährigen Mann, der sonst ganz gesund war, hatte sich seit dem 33. Lebensjahre eine zuerst hühnereigroße, später kindskopfgroße Geschwulst an der linken Halsseite zwischen Clavicula und Warzenfortsatz entwickelt. Die Stimme war heiser, das Herz war perkuttorisch nach beiden Seiten hin verbreitert. Durch die Operation wurde ein großer, grau-weißer halbdurchsichtiger Tumor, der von einer grau-weißlichen Kapsel umgeben war, entfernt. Mikroskopisch fand sich typisches Myxomgewebe. Nach der Operation ergab die Kehlkopfuntersuchung eine vollständige Lähmung des linken Stimmbandes. Es ist schwer zu sagen, von welchem Gewebe die Geschwulst ihren Ausgang genommen hat.

VIII. Ein Myxo-Sarkom hat, L. H. Cornwall, beschrieben. Bei der Untersuchung des 8jährigen Kindes wurde eine Schwellung an der rechten Schlundseite von der Größe eines kleinen Hühnereies festgestellt, die scheinbar von der Gaumenmandel bezw. dem peritonsillären Gewebe ausging. Sie wurde als peritonsillärer Abszeß aufgefaßt und inzidiert. Dabei erfolgte eine starke Blutung. Durch den Einschnitt wurde zur histologischen Untersuchung ein Stück der Geschwulstmasse herausgenommen. Es war weich, gelatineartig. In der Originalarbeit, die ich nicht selbst lesen konnte, ist eine genaue Beschreibung des Tumors und zwei Mikrophotogramme enthalten, aus denen hervorgeht, daß es sich um eine Sarkombildung mit Mucinabscheidung handelte. Der Verfasser nahm an, daß nach dem Alter, dem Sitz des Tumors und dem myxomatösen Charakter nach als Ursprung der Geschwulst eine embryonale Keimversprengung vorliegen dürfte.

IX. Eine eigentümliche Beobachtung konnte G. I. Roß bei einem Myxo-Sarkom eines 3jährigen Kindes machen, der Tumor saß diffus dem Nasenseptum auf, an der Grenze zwischen knöchernem und knorpeligem Anteil. Der Tumor wurde entfernt, recidivierte aber schon nach 2 Wochen. Nach

Entfernung dieses Recidivs mußten noch 4 mal Recidive entfernt werden, wobei jedes Recidiv kleiner wurde als das vorhergehende, und schließlich der Tumor völlig verschwand.

X. Ausführlich beschreiben Jaffé, Leicher und Pfeiffer einen Fall von malignem Myxo-Sarkom des Gesichtsschädels, der in der Frankfurter Hals-Nasen-Ohren-Klinik zur Beobachtung kam. Bei einem 6jährigen Mädchen war der ganzen Nasenrachenraum und große Teile des Mesopharynx von einem weichen Tumor angefüllt. In Kopfhängelage wurden große Teile des Tumors mit der Schlinge entfernt. Histologisch konnte zunächst nur ein kleinzelliger Tumor, ohne genaue Diagnose festgestellt werden. WaR. negativ. Wegen zunehmender Stenose-Atmung wird mit peroraler Intubation nochmals operativ vorgegangen, jedoch gelingt es nur partiell den Tumor zu entfernen, am Gaumen bildet sich eine große Perforation. Radiumbestrahlung und Arsenkur bringen ebenfalls keinen Erfolg. Er bildet sich eine sehr starke Anämie aus; der Tumor wächst in beide Orbitae ein und führt zur Ptosis und Protrusio bulbi, und schließlich zu doppelseitiger Amaurose. Nach 2 Monaten trat unter zunehmender Schwäche und Kachexie der Exitus ein. Sektionsergebnis (B. Fischer): Myxo-Sarkom des Gesichtsschädels, mit ausgedehnten Metastasen in der linken Lunge, kleinen in der rechten Lunge und einer Metastase in der linken Pleura diaphragmatixa. Broncho-Pneumonie des linken Unterlappens. Anämie aller Organe Die Lungenmetastase ließ mikroskopisch einen außerordentlich zellreichen, ganz undifferenzierten Tumor erkennen. Das Innere des Gesichtsschädels ist ausgefüllt von einer bräunlichen, schwammig-weichen Masse, die vom harten Gaumen durch die Nase bis ins Schädelinnere reicht. In der Nase liegt die Tumormasse vornehmlich im rechten Teil. Das Septum ist nach links verbogen und verlagert. In die beiden Orbitae springt der Tumor noch nicht so stark vor. Beide Frontalia sind durch die Geschwulst emporgewölbt, ebenso die Hypophysengegend und der mediale Teil des Keilbeins. Opticus und Oculomotorius sind durch die Geschwulstmassen komprimiert. Gehirn o. B. Die mikroskopische Untersuchung einer Probeexcision durch B. Fischer ergab sehr zellreiches Gewebe aus Spindel- und Sternzellen, mit großen Kernen und Lymphocyten-Infiltration. Diagnose: stellenweise sehr zellreiches Myxom.

Hinzufügen möchte ich noch einen von Rabinowitsch beschriebenen Fall, als Beispiel für die schwierige Beurteilung älterer Veröffentlichungen. Er betraf ein 21jähriges Mädchen, das außer einer als Kind überstandenen Diphtherie nie ernstlich krank gewesen ist. Die Patientin gab an, daß die Symptome 4 Monate zurückreichen. Zuerst Spannungsgefühl der Haut über dem rechten Oberkiefer, bald war eine haselnußgroße Geschwulst zu fühlen Sie ließ sich daraufhin den 1. Praemolaren ziehen. Die Geschwulst wurde aber immer größer. Nach 2 Monaten stellte sich Behinderung der Nasenatmung durch das rechte Nasenloch ein und Schluckbeschwerden derart, daß - - wie die Patientin angibt - „die Speisen hinter der Geschwulst steken blieben". Schmerzen, bestanden nur beim Schneuzen. Eine vom Arzt

vorgeschlagene Incision der Schwellung lehnte die Patientin ab; der Arzt wies sie daraufhin in die Klinik ein.

Befund: Die Haut der rechten Wange wird durch einen dem Oberkiefer angehörenden halbkugeligen, taubeneigroßen Tumor vorgewölbt. Der Tumor ist knochenhart, von glatter Oberfläche und ist nicht druckempfindlich. Er sitzt fest im Knochenrand der Fossa canina und breitet sich nach oben bis zum unteren Orbitalrand, nach oben medial bis zum Processus frontalis des Oberkiefers, lateral nicht ganz bis zum Kiefergelenk, nach unten bis zum Processus alveolaris des Oberkiefers aus. Bei der Palpation fühlt man den Boden der Orbita leicht vorgewölbt; die rechte Seite des harten Gaumens erscheint flacher als die linke. Das Nasenseptum erscheint nach links verdrängt, der Nasenrücken abgeplattet. Regionäre Lymphdrüsen nicht palpabel.

Im Röntgenbild sah man an der Stelle des Tumors einen undeutlich begrenzten Schatten, keine retinierten Zähne.

Die Probepunktion von der vorderen Wand der Kieferhöhle her ergab etwas klare, schleimige, weiße Flüssigkeit und kleine Gewebspartikeln, deren mikroskopische Untersuchung das Bild eines Fibromyxoms, meistens fibröses Gewebe, ergab.

Operation in Lokalanaesthesie: Bei Eröffnung der rechten Kieferhöhle wie zur Kieferhöhlenoperation nach Caldwell-Luc zeigte sich, daß die vordere Wand etwas vorgewölbt und stark verdünnt (deutliches Pergamentknittern) war. Mit dem scharfen Löffel wurden reichlich gelatinöse, weißlich-gelbe Massen ausgeräumt, die die ganze Höhle ausfüllten. Durch digitale Untersuchung ließ sich feststellen, daß auch das untere Orbitaldach leicht vorgewölbt und verdünnt war. Tamponade mit Jodoformgaze.

Verlauf: Innerhalb der folgenden 4 Wochen wurde bei sonst reaktionslosem Heilungsverlauf täglicher Tamponwechsel durchgeführt. Entlassung. Nach zwei weiteren Zeiträumen von je 4 Wochen stellte sich die Patientin wieder vor. Sie war beschwerdefrei. Ein Recidiv war nicht nachzuweisen.

Das histologische Bild zeigte viele sternförmige und spindelige Zellen in einer mucinhaltigen, durchsichtigen Grundsubstanz.

Die im allgemeinen gute Beobachtung und Beschreibung des Falles läßt die Annahme zu, daß es sich um ein Myxom gehandelt hat.

Bei näherer Betrachtung der ganzen Schilderung stößt man aber sowohl in der Anamnese, wie auch im Befund auf Lücken, die eine völlig zweifelsfreie Beurteilung kaum ermöglichen. Es fehlt vor allem ein Hinweis darauf, wie die Grundsubstanz tatsächlich aus Mucin bestehend erkannt wurde. Ferner ist nicht zu erkennen, ob eine entzündliche Nebenhöhlenerkrankung vorangegangen ist und die bei der Operation entfernten Massen als gewöhnliche Nasenpolypen abgelehnt werden können. Ich erwähne diesen Fall nur als ein Beispiel für die vielen nicht hinreichend gesicherten Mitteilungen über Myxome, wie sie besonders in der älteren Literatur zu finden sind.

Die Therapie der Myxome war, wie aus dem vorangegangenen hervorgeht, bisher im wesentlichen durch operatives Vorgehen bestimmt. Unter sämtlichen Berichten über Myxome ist nur ein einziges Mal der Versuch einer Radiumbestrahlung erwähnt. Er betrifft den von Jaffé, Leicher und Pfeiffer beschriebenen Fall von Myxosarkom bei einem 6jährigen Mädchen. Der Versuch ist fehlgeschlagen. Anscheinend war die Dosierung des Radiums nicht glücklich gewählt, sonst wäre es auch nicht zu der fatalen Reaktion seitens des blutbildenden Systems gekommen, die in einer starken Anaemie zum Ausdruck kam. In der Literatur über Strahlentherapie sind die Myxome in ihrer Stellung zu anderen Tumoren der Bindegewebsreihe und bezüglich ihrer Strahlenempfindlichkeit noch nicht besprochen.

Erfahrungen über Strahlentherapie bei Endotheliomen und Mischgeschwülsten der Tonsillarregion liegen vor (Ellis Berven) Diese Tumoren sind in ihrem klinischen Verhalten noch am ähnlichsten den von uns beachteten Myxomen. Sie sind relativ wenig radiosensibel, können aber durch eine starke Radiumbestrahlung beeinflußt werden. Am Radium-Hemmet Kopenhagen sind 4 solcher Tumoren mit Radium in 5 cm Abstand bei einer Dosis von 20—30 Gramm-Stunden auf 1—2 Felder behandelt worden. Nach Abklingen der Reaktion in Form einer oberflächlichen Epithelabstoßung wurde der Tumor durch Elektroendothermie entfernt. Recidive sind nicht beobachtet worden. Hierbei handelt es sich um eine kombinierte Behandlung. Douglas Quick faßt seine Erfahrungen an 136 Tumoren der Kieferhöhlen dahingehend zusammen, daß die kombinierte chirurgisch-radiologische Behandlung angeraten ist und zwar so, daß dem chirurgischen Vorgehen die Bestrahlung vorausgeschickt wird. Umgekehrt nur dann, wenn für die Radium-Applikation erst ein geeigneter Zugang geschaffen werden muß. Ist der Knochen vom Tumor mitbefallen, dann ist die postoperative Bestrahlung empfehlenswert. Die Strahlendosis muß bei reiferen Geschwülsten das 7—10 fache der Erythemdosis betragen. Da jedoch bei äußerer Röntgen- und Radiumbestrahlung höchstens das 2 fache der Erythemdosis an den Tumor gelangt, ist die intratumorale Radium-Applikation (Spickung) zur Ergänzung notwendig. Auch hier ist die kombinierte Behandlung empfohlen.

Einen Hinweis auf eine rein radiologische Behandlung habe ich nicht auffinden können.

Von unseren 4 Fällen, die sämtlich als reine Myxome diagnostiziert wurden, kamen 3 zur Beobachtung, als der Tumor wegen seiner Lage und Größe als inoperabel zu betrachten war. In einem Falle war er für eine Operation gut zugänglich und konnte ohne Schwierigkeit vollständig entfernt werden (Fall IV).

In den anderen 3 Fällen wurde der Versuch gemacht, durch Radiumbestrahlung den Tumor zu beeinflussen. Bei der Natur der Tumoren stand das Ergebnis der Bestrahlung von vornherein durchaus nicht fest. Es war sogar zu vermuten, daß sie als wenig radiosensibel zu bewerten waren. Wider Erwarten verschwanden aber in 2 Fällen der Tumor vollständig und ist nicht recidiviert. Im ersten Fall steht die Patientin seit 3 Jahren in ständiger Beobachtung, im zweiten Falle seit 1 Jahre; in beiden Fällen sind die Patienten vollständig beschwerdefrei und ein Recidiv ist nicht nachzuweisen. Im dritten Falle ergab sich ein Mißerfolg insofern, als trotz großer Aehnlichkeit des klinischen und des mikroskopischen Befundes der Tumor unter der Bestrahlung nicht vollständig zum Verschwinden gebracht werden konnte. Ein Grund für dieses Verhalten ist nicht mit Sicherheit festzustellen. Zu beachten ist allerdings, daß eine Lues mit WaR ++++ bestand. Eine eingeleitete Schmierkur von 6 Wochen und während dieser tägliche Gaben von Jodkali (20. 0/300.0 3× tgl. 1 Eßlöffel) brachte wohl einen teilweisen Rückgang der Hirnnerven-Symptome, blieb aber im großen ganzen erfolglos, ebenso eine anschließend durchgeführte Röntgenbestrahlung. Alle diese Tumoren zeigen im histologischen Bild eine gute Ausdifferenzierung des Gewebes, sind also als ausgereift anzusprechen.

Die in Anwendung gebrachten radioaktiven Substanzen waren Radon, Thorium X und Radium.

Die von uns beobachteten Fälle weisen einiges Bemerkenswerte auf, was hinsichtlich des klinischen Bildes und der Therapie eine Bereicherung des bisher Bekannten darstellen kann.

Fall 1 betrifft einen Tumor, der vom Gebiet der linken Parotis ausgehend, sich sowohl hinter dem aufsteigenden Unterkieferast, als auch gegen die Mundhöhle um gut Apfelgröße vorwölbte. Nachdem die Geschwulst 11 Jahre hindurch an Größe nur langsam und allmählich zugenommen hatte, trat innerhalb von 4 Wochen plötzlich ein rapides Wachstum ein. Es wurde deshalb an einen bisher gutartigen Tumor, der im Begriff ist, maligne zu degenerieren, gedacht. Wesentliche Beschwerden hat die Patientin seitens des Tumors nie gehabt, nur das schnelle Wachstum habe sie beunruhigt. Die Natur des Tumors wurde durch eine Probeexcision festgestellt. Im mikroskopischen Bild zeigte sich ein lockeres, wabiges Gewebe aus sternförmigen Zellen, die durch feine, sich vielfach verästelnde Fortsätze miteinander in Verbindung stehen. Allerorten verlaufen im Gewebe sehr zellreiche Stränge. Eine Schleimfärbung konnte in diesem Falle nicht gemacht werden. (Abb. 1).

Da der Tumor wegen seiner Größe und Lage inoperabel war, wurde der Versuch unternommen, ihn durch intratumorale Radon-Applikation und anschließende Radiumbestrahlung von außen zu beeinflussen. Es erfolgte eine sehr starke entzündliche Reaktion mit

raschem Zerfall des Tumors. Nach Abklingen der Entzündungserscheinungen war eine deutliche Verkleinerung des Tumors zu konstatieren, die weiterhin noch anhielt, sodaß die Geschwulst vollständig verschwand. Seit 3 Jahrenn ist die Patientin völlig beschwerdefrei und ein Recidiv nicht nachzuweisen.

Der eigentliche Ausgangspunkt des Tumors war zu der Zeit, als die Patientin in unsere Beobachtung kam, nicht mehr nachzuweisen. Durch die Probeexcision konnte auch nur ein kleiner Ausschnitt des histologischen Aufbaues erfaßt werden. Dieser zeigt deutlich das Bild eines reinen Myxoms, ohne irgend einen Anhalt für andersartige Beimengungen zu bieten, sodaß ein typischer Parotismischtumor mit ziemlicher Sicherheit ausgeschlossen, werden kann. Allein die strangartig angeordneten und sehr dicht liegenden Zellen gemahnen etwas an die Art eines Endothelioms. Ein solches läßt sich jedoch ohne genaue Durchmusterung des ganzen Tumors in Serienschnitten weder beweisen noch ausschließen.

Bemerkenswert ist der therapeutische Effekt der angewandten Strahlenbehandlung. Bei einer Dosis, die um ein beträchtliches unter derjenigen liegt, die am Radium-Hemmet in Kopenhagen bei ähnlichen Tumoren in Anwendung gebracht wurde, konnte ein vollständiges Verschwinden des Tumors erreicht werden, ohne daß noch irgend eine Nachbehandlung erforderlich gewesen wäre. Die Gesamtdosis betrug 1800 mg-Stunden Radon und 3840 mg-Stunden Radium in 3 cm Abstand. Unter Berücksichtigung dessen, daß das Radium in einem nur 2 cm geringeren Abstand als am Radium-Hemmet üblich, angelegt wurde, bleibt die hier wirksame Dosis immer noch unter der von 20 — 30 gr-Stunden. Selbst mit dieser Dosis konnte am Radium-Hemmet ein restloses Verschwinden der Tumoren nicht erzielt werden.

Krankengeschichte: Flora H. aus Berlin-Grünau, 48 Jahre alt, Angestelltenfrau.

Die Patientin hat an Kinderkrankheiten Masern, Scharlach, Diphtherie durchgemacht, sonst ist sie früher nie ernstlich krank gewesen. Seit Jahren ist sie wegen allgemeiner Nervenschwäche in ärztlicher Behandlung. Seit 1920 bemerkt sie vor dem linken Ohr eine langsam-wachsende Geschwulst, die zeitweise etwas zurückging. Anfangs war sie fingerkuppengroß, unbeweglich. Im August 1931 begann die Geschwulst stärker zu wachsen. Die Patientin suchte deshalb die Poliklinik auf. Eine Abnahme des Körpergewichtes oder des Hörvermögens hat sie nicht bemerkt.

Ohren: Trommelfell beiderseits ohne Befund.

Nase: geringe Deviatio septi nach rechts, rechte untere Muschel etwas geschwollen.

Mundhöhle und Rachen: Vor dem linken Ohr, von der Parotis ausgehend, sitzt ein gut apfelgroßer Tumor von teigiger bis cystischer

Konsistenz, der unterhalb des linken Unterkieferwinkels weiterreicht. Derselbe Tumor ist bis zur Mundhöhle vorgedrungen und zeigt auf der linken Seite der Mundhöhle ein ebenso großes Wachstum unter Vorwölbung des linken Gaumenbogens und der Tonsille.

Bei der Probepunktion läßt sich keine Flüssigkeit aspirieren.

24. September: Aufnahme in die Klinik zwecks Vornahme einer Probeexcision: In Lokalanaesthesie wird der linke Gaumenbogen incidiert und mit dem scharfen Löffel eine große Masse eines weichen, auseinanderfallenden Tumors entfernt. Die entfernten Massen sind durchscheinend und erinnern in ihrem Aussehen an gekochten Sago. Die vorläufige mikroskopische Diagnose lautete: Myxosarkom.

2. Oktober: die durch die Probeexcision entstandene Höhle ist gespreizt worden, um dem sich ansammelnden hämorrhagischen Sekret Abfluß zu verschaffen. Wegen bestehender Schluckbeschwerden wurde am 28. September ein Nährschlauch durch die Nase eingelegt, den sich die Patientin aber nachts wieder entfernte. Das Schlucken ist seitdem wieder besser möglich. Wegen familiärer Angelegenheiten wird die Patientin für zwei Tage entlassen.

5. Oktober: Wiederaufnahme zur Strahlenbehandlung.

Der linke vordere Gaumenbogen ist sehr stark vorgewölbt, desgleichen die linke Tonsille, sodaß die Uvula nach rechts verdrängt ist. Im linken vorderen Gaumenbogen quillt aus der Excisionsöffnung, deren Ränder schmierig belegt sind, in geringem Maße eine grünliche trübe Flüssigkeit hervor. Foetor ex ore.

6. Oktober: durch die Operationsöffnung wird ein Röhrchen Radon (10 Millicurie) eingelegt und festtamponiert. Nach 8 Tagen Auswechseln des Röhrchens gegen eines von gleicher Stärke, welches 10 Tage liegen bleibt. Auf diese Behandlung hin ist eine deutliche Verkleinerung des Tumors erkennbar. Kein Fieber. Patientin klagte nach Entfernung des ersten Radon-Röhrchens über reißende Kopfschmerzen in der linken Kopfseite. Nach Abschluß der Radon-Behandlung am 24. Oktober Radium-Bestrahlung von außen (Anlegen von 4 Röhrchen à 10 mg Radium in 3 cm Abstand). Nach 2 Tagen starke Allgemeinreaktion, die sich in Unruhe, Kopfschmerzen und deprimiertem Wesen bei leicht erhöhter Temperatur äußert. Nach weiteren 2 Tagen erscheint der Tumor deutlich vergrößert. Starke Kopfschmerzen in der linken Gesichtshälfte. Beim Spreizen der Oeffnung am linken Gaumenbogen entleert sich eine große Menge foetiden Sekretes und nekrotischer Gewebsmassen. Wegen der starken Reaktion (entzündlicher Zerfall und infiltrierendes Wachstum? des Tumors) wird das Radium abgesetzt.

3. November. Die Haut über dem Tumor ist stark gespannt und gerötet. Der Tumor selbst ist stärker vorgewölbt und druckschmerzhaft. Bei täglichem Spreizen der Operationsöffnung entleeren sich jedesmal noch große Mengen foetiden Sekretes und nekrotischer Gewebsmassen. Beim Sondieren der Zerfallshöhe gelangt man mit einer gebogenen Sonde bis in die Gegend des Kiefergelenkes. Die Drüsen an der linken Halsseite sind leicht

geschwollen und druckschmerzhaft. Temperatur 38,4 ° C. Innerhalb der nächsten 10 Tage sind die heftigen Zerfallserscheinungen und die Temperatur allmählich zurückgegangen. Der Tumor ist deutlich kleiner geworden; die Hautrötung ist verschwunden und die Patientin fühlt sich viel wohler.

Am 5. Dezember kann die Patientin nach weiterer wesentlicher Besserung in ambulante Beobachtung entlassen werden.

15. Oktober 1934. Bei der Nachuntersuchung — 3 Jahre nach erfolgter Behandlung — gibt die Patientin an, daß sie sehr lange nach der Bestrahlung an einer erheblichen Schwäche der Beine gelitten habe, erst seit etwa einem Vierteljahr kann sie wieder ohne Stock gehen. Daneben gibt sie leichte thyreotoxische Beschwerden an. Von dem Tumor ist nichts mehr zu sehen oder zu fühlen. Es war lediglich eine Anaemie der Nasenschleimhaut und eine Tonsillitis chronica zu konstatieren.

In Fall 2, handelte sich um einen gleichfalls inoperablen Tumor im Epipharynx, der etwas mehr als 2 Jahre nach dem ersterwähnten Falle in unsere Behandlung kam. Besonders hervorzuheben ist hier die Lokalisation der Geschwulst, wie sie noch in keinem bisher veröffentlichten Falle beobachtet wurde. Der Tumor wölbte sich vom linken Tubenwinkel her gegen den weichen Gaumen und in den Nasopharynx hinein vor. Die ganze linke Hälfte des Nasenrachens war bis zum Septum von Tumormassen angefüllt. Der dadurch bedingte Verschluß der linken Tuba auditiva hatte der Patientin Schwerhörigkeit und ziemlich starkes Ohrensausen verursacht, weshalb sie einen Ohrenarzt aufsuchte. Daß eine Geschwulst die Ursache dafür war, ist der Patientin nicht zum Bewußtsein gekommen, diese wurde erst vom Arzt bemerkt.

Bei der Probeexcision konnten nur kleine Stücke der Geschwulst entfernt werden, die bei der mikroskopischen Untersuchung nur ein myxomatöses Gewebe erkennen ließen, aber keine näheren Anhaltspunkte für das Wesen der Geschwulst gestatteten. Bei der Excision zeigte sich, daß sie von einer weißlichen Kapsel umgeben war. Im histologischen Bild jedoch zeigte sich, daß das myxomatöse Gewebe in inniger Beziehung zu Muskelfasern steht und sich zwischen diese einschiebt. Dieses Verhalten läßt die Vermutung zu, daß die Geschwulst vom Muskelbindegewebe ihren Ausgang nimmt. Es soll jedoch damit nicht ausgeschlossen werden, daß der Ausgangspunkt an anderer Stelle gegeben ist und das myxomatöse Gewebe nur passiv zwischen die Muskelfasern bei der Quellung der Mucinsubstanz hineingedrängt ist. Der Tumor war bei der Palpation hart, was auf eine starke Gewebsspannung schließen läßt, denn diese Derbheit ist durch den vorliegenden lockeren Zellaufbau nicht gerechtfertigt. Stellenweise liegen die Zellen sogar noch bei weitem spärlicher in der homogenen Grundsubstanz, als es im Mikrophotogramm (Abb. 2) zum Ausdruck kommt. Trotz des ganz anders gearteten Bildes dieses Tumors

gegenüber den anderen dreien, wurde wegen der Inoperabilität die intratumorale Strahlenbehandlung durch Spickung mit Thorium X-Nadeln eingeschlagen. Auch hier war anfangs nur eine geringe Strahlensensibilität zu erwarten und sollte sich scheinbar auch bestätigen, da der Tumor unter der Wirkung des Thoriums X von ca. 2300 mg-Stunden keinerlei Neigung sich zu verkleinern oder zu zerfallen zeigte. Erst nach einer nochmaligen Spickung mit Thorium X bei ca. 575 mg-Stunden etwa 6 Wochen nach Abschluß der ersten Behandlung, traten leichte Endzündungs- und Zerfallerscheinungen im Tumor auf und die Geschwulst verkleinerte sich zusehends, bis nach ca. 2 Monaten eine völlige Rückbildung eingetreten war. Die regionären Drüsenschwellungen dürften auf die entzündliche Reaktion zurückzuführen sein. Die Patientin ist jetzt während eines Jahres nach der Behandlung in ständiger Beobachtung und ist völlig beschwerdefrei. Im Rachen ist ein pathologischer Befund im Sinne eines Recidivs nicht zu erheben, auch die Drüsenschwellungen sind restlos rückgebildet, sodaß auch Drüsenmetastasen des myxomatösen Tumors nicht mehr in Erwägung zu ziehen sind.

Krankengeschichte: Elfriede R. aus Berlin, 38 Jahre, Stenotypistin.

Im Alter von 4 oder 5 Jahren Masern durchgemacht, sonst nie ernstlich krank gewesen. Patientin leidet unter häufiger Obstipation.

Mitte September 1933 suchte Patientin einen Facharzt für Hals-Nasen-Ohren-Krankheiten wegen eines Ohrmuschelekzems und Ceruminalpfröpfen auf. Es bestand leichte Schwerhörigkeit und ziemlich starkes Ohrensausen. Politzern hatte keinen Erfolg und Tubenkatheterismus gelang nicht. Das linke Tromelfell war stark retrahiert. Im Rachen wurde eine Geschwulst festgestellt. Die Nasenatmung war nicht behindert. Innerhalb von 4 Wochen war die Geschwulst nicht gewachsen. Der Arzt wies aber die Patientin doch in die Klinik ein. Es ergab sich folgender Befund:

Ohren: Trommelfell beiderseits retrahiert.

Nase: Durch die linke Nasenhälfte sieht man im Nasenrachenraum einen glatten Tumor den Nasenboden überragen.

Mundhöhle und Rachen: Am linken Gaumenbogen bis zum Nasenrachen besteht eine harte, wallnußgroße Vorwölbung von glatter Oberfläche.

Postrhinoskopisch: Der linke Tubenwinkel und die ganze linke Hälfte des Nasopharynx sind von dem Tumor vollständig ausgefüllt. Beiderseits am Unterkieferwinkel sind knapp kirschgroße verschiebbare Drüsen zu fühlen.

Wa R negativ.

Probeexcision: In Lokalanaesthesie wird auf der Höhe der Schwellung eingeschnitten und stumpf vorpräpariert, bis eine weißliche Kap-

sel erscheint, die durchtrennt wird. Aus dem darunterliegenden Tumor werden mit dem Conchotom einige Stückchen entfernt, deren mikroskopische Untersuchung myxomatöses Gewebe ergibt.

15. November. Spickung des Tumors vom weichen Gaumen aus mit 4 Thorium-Nadeln von 3 cm Länge à 3.0 mg insgesamt ca. 1200 mgh.

20. November. An den beiden vorherigen Tagen haben sich je eine Nadel abgestoßen, eine andere war schon vorher wieder ersetzt worden. Heut Entfernung der beiden letzten Nadeln. Der Tumor ist unverändert. Rötung der umgebenden Weichteile.

21. November — 28. November. 3 Nadeln à 3.0 mg = ca. 1500 mgh. Thorium X.

Am 8 Februar 1934 bietet der Tumor noch dasselbe Bild, dar, wie zu Anfang. Nochmalige Spickung des Tumors mit 3 Thorium X — Nadeln (etwa 3 g M-Curie acht Tage lang = ca. 576 mgh). Es trat eine leichte entzündliche Reaktion ein.

16. Februar. Nadeln entfernt. Endzündliche Reaktion geringer geworden. Der Tumor im Epipharynx beginnt kleiner zu werden. Entlassung in ambulante Weiterbeobachtung.

26. Februar. In den vergangenen Tagen hatte Patientin zunehmende Schmerzen in der linken Gaumenhälfte und Fieber 38,5 ° C. Die Uvula und der linke Gaumenbogen sind gerötet und geschwollen. In der Rötung des weichen Gaumens sind einige halblinsengroße weißliche Aufhellungen sichtbar.

Postrhinoskopisch: Rötung. Kirschgroße glatte Schwellung, die noch die linke Epipharynxhälfte fast ganz ausfüllt.

Es soll bis Mitte März abgewartet werden.

15. März. Am weichen Gaumen an den Spickstellen teilweiser Zerfall. Der Tumor ist im ganzen kleiner geworden, ein Viertel der linken Choane ist zu sehen. An der Teilungsstelle der linken Carotis sind ganz kleine Drüsen zu fühlen.

26. April. An der linken Hälfte des weichen Gaumens ist eine strahlige Narbe zu sehen. Der Nasenrachen ist vollständig frei, kein Tumor mehr zu sehen. An der Teilungsstelle der linken Carotis sind etwa erbsengroße, weiche Drüsen zu fühlen. Die Patientin gibt an, daß sie wieder gut hört.

18. Juni. Patientin hat leichte Schluckschmerzen auf der linken Seite. Ligamentum palatoglossum links etwas rot, weich.

25. Juni. Unter dem rechten horizontalen Unterkieferast fühlt man einige Drüsen zwischen Erbsen- und Haselnußgröße, am Mundboden die Glandula submaxillaris und sublingualis.

20. August. Ein Tumor ist nicht nachweisbar.

Nachuntersuchung am 11. Oktober.

Ohren: normales Trommelfell beiderseits.

Nase: geringe Verschwellung der unteren Muscheln.

Postrhinoskopisch: Epipharynx frei.

Mundhöhle: Am weichen Gaumen links eine strahlige Narbe.

23. März 1935. Epipharynx frei, Gaumen nicht vorgewölbt, glatt. Keine Drüsen. Kein Tumor nachweisbar.

Fall 3. Etwa gleichzeitig, — nur 2 Monate früher — kam dieser Fall zur Beobachtung. Im klinischen Verhalten war er anfangs fast gleichartig dem vorgenannten Fall; später zeigten sich jedoch erheblich verschiedene Erscheinungen, die besonders bei den therapeutischen Maßnahmen unangenehm bemerkbar wurden. Die bei den zwei ersten Fällen mit so gutem Erfolg angewandte Strahlentherapie brachte nur einen vorübergehenden Erfolg, versagte aber später. Es muß jedoch betont werden, daß auch hier vielleicht noch ein günstiges Ergebnis hätte erzielt werden können, wenn sich die Patientin nicht während eines ganzen Jahres der ärztlichen Beobachtung entzogen hätte. Denn Fall 2 zeigt ja doch, daß eine, der anfänglich scheinbar erfolglosen Bestrahlung sehr bald angeschlossene erneute Spickung des Tumors doch noch einen und sogar ausgezeichneten Erfolg geben kann. Im jetzt zu besprechenden Falle ist die Patientin aber, nachdem sie eine gewisse Besserung verspürte, trotz der Ermahnung sich in kurzen Zeitabständen immer wieder zur Nachuntersuchung vorzustellen, nicht wieder erschienen. Erst nach einem Jahr kam sie auf eine dringliche schriftliche Aufforderung hin zur Nachuntersuchung. Inzwischen war aber der Tumor weitergewachsen und hatte schwere Störungen von seiten mehrerer Hirnnerven hervorgerufen. Subjektiv hat sie angeblich die neuen Beschwerden erst wieder seit 8 Wochen. Demnach hätte die anfangs begonnene Radiumspickung zu einem gewissen Stillstand des Tumorwachstums geführt. Klinisch bestand im Anfang ein totaler Verschluß des Epipharynx durch einen glatten, harten Tumor, der den weichen Gaumen stark vorwölbte und auch den harten Gaumen in Mitleidenschaft gezogen hatte. Der Tumor hatte etwa die Größe einer Mandarine und war operativ nicht mehr zu entfernen. Die Abgrenzung, besonders nach seitlich und hinten gegen die Schädelknochen war nicht sicher festzustellen. Die genannte Größenangabe bezieht sich auf den Befund bei der Palpation unnd Postrhinoskopie. Durch mehrfache Probeexcisionen vor und nach der Radiumbestrahlung gewonnene mikroskopische Präparate zeigten stets das gleiche Bild. Eine maligne Entartung mit infiltrierendem Wachstum ist nicht eingetreten, soweit es sich aus den vorliegenden Präparaten beurteilen läßt. Stellenweise entspricht das mikroskopische Bild ziemlich weitgehend dem von Hajek unnd Polyak veröffentlichten Mikrophotogramm, es fehlen aber die in jenem Falle besonders hervorgehobenen Ektasien der Lymphgefäße. An anderen Stellen, die in fließendem Uebergang zu den ersterwähnten stehen, sind Zellen und Grundsubstanz mehr in Faserzügen angeordnet. Bei der hier vorgenommenen Färbung mit Mucikarmin zeigt sich in allen Partien eine

durchweg gute Schleimfärbung, sowohl der faserig geordneten Stellen, wie auch der anderen, wo die Zellen in der homogenen höchstens durch wechselnde Farbintensität differenzierten Grundsubstanz liegen (Abb. 3). Durch das gleichmäßige Verhalten der Schleimfärbung scheint es mir hinreichend gesichert, daß es sich bei den faserig angeordneten Stellen nicht um fibrilläres Bindegewebe handelt, sondern daß hier besondere Zug- und Druckverhältnisse im Gewebe unter dem Einfluß des Wachstums vorliegen, die zu einer andersartigen Formierung der Zellen führen.

Wegen der bedeutenden Größe und der Lokalisation des Tumors kam therapeutisch die Anwendung von Radium in Betracht. Der Tumor wurde vom weichen Gaumen her mit 6 Radium-Nadeln à 3.0 mg gespickt, die 8 Tage lang liegen blieben. Die Gesamtdosis betrug annähernd 3000 mg-Stunden. Daraufhin wurde der Tumor wesentlich kleiner und zog sich in der Richtung auf die linke Rosenmüllersche Grube, ähnlich wie bei Fall 2, zurück.

Die Verkleinerung des Tumors 4 Wochen nach Entfernung der Radiumnadeln betrug etwa die Hälfte der anfänglichen Größe, sodaß die rechte Choane gänzlich frei wurde und der weiche Gaumen annähernd seine normale Lage wieder einnahm. 8 Wochen nach Abschluß der Behandlung trat eine Otitis media links auf, die ihre Ursache wohl in einer Verschwellung der linken Tuba auditiva durch den Tumor haben dürfte.

Als nach Ablauf eines Jahres die Patientin wieder zur Nachuntersuchung erschien, bestanden schwere Ausfallserscheinungen von seiten fast aller Hirnnerven der linken Seite, ausgenommen waren nur I?, XI und XII. Im Nasenrachen ist der Tumor wenig verändert, er hat aber sicher in seinem Wachstum die Schädelbasis erreicht. Im Röntgenbild der Schädelbasis ergab sich eine fingerkuppengroße Usur der linken hinteren Orbitalwand, ferner zeigte sich eine Atrophie der linken Felsenbeinspitze und des linken Processus clinoideus anterior. Gleichzeitig wurde das Vorhandensein einer Lues mit 4 fach positiver Wassermannschen Reaktion im Blut festgestellt, während im Liquor cerebrospinalis alle luesspezifischen Reaktionen negativ ausfielen. Eine sofort eingeleitete 6wöchige Schmierkur und gleichzeitige Verabreichungen von Jodkali brachten zwar einen gewissen Rückgang der Hirnnervensymptome. Der Erfolg dieser antiluetischen Kur war aber nicht derart, daß die Annahme eines gummösen Prozesses an der Schädelbasis gerechtfertigt bleiben konnte. Die luetische Erkrankung ist in diesem Falle viel eher in der Art eines Zufallsbefundes zu bewerten, ohne besonderen Einfluß auf die Geschwulsterkrankung. Anschließend an die antiluetische Behandlung wurde eine 30-tägige Röntgenbestrahlung auf 3 Felder ohne Unterbrechungen

durchgeführt. Daraufhin war ein mäßiger Rückgang der Geschwulst im Rachen zu verzeichnen, seitens der Hirnnervensyptome aber keine nenneswerte Aenderung. Vielmehr klagt die Patientin über vermehrtes Schwindelgefühl, besonders im Liegen. Es ist nicht sicher, ob das schon nach der ersten Radiumbehandlung aufgetretene Schwindelgefühl auf ein Betroffensein der Schädelbasis zurückzuführen ist. Jetzt, wo es in verstärktem Grade auftritt, ist in Verbindung mit den anderen Erscheinungen die Wahrscheinlichkeit in größerem Maße ins Auge zu fassen.

Es ist schwer, eine eindeutige Beurteilung des hier vorliegenden Tumors hinsichtlich seiner Radiosensibilität zu geben, da ein Vergleich zu anderen nicht möglich ist. Im ersten Falle ist der Sitz und das Wachstum des Tumors, sowie das mikroskopische Bild zu unterschiedlich, als daß diese beiden Tumoren in Beziehung gebracht werden könnten. In Fall 2 ist das durch Probeexcision gewonnene Material viel zu klein, um überhaupt etwas Eingehendes über diesen myxomatösen Tumor aussagen zu können. Es liegt nur das vor, daß in Fall 2 und 3 hinsichtlich der Lokalisation der Geschwulst eine erstaunliche Aehnlichkeit konstatiert werden kann, die noch dadurch bedeutsam ist, daß in der Literatur auch nicht ein Fall ein ähnliches Verhalten aufweist. Dagegen kann auch nicht gesagt werden, daß in Fall 3 die Radiosensibilität um vieles geringer wäre; denn wie schon eingangs erwähnt, hätte nach dem anfänglich doch befriedigenden Ergebnis mit einem Rückgang des Tumors um die Hälfte eine konsequenter durchgeführte Behandlung noch zu einem günstigen Erfolge führen können.

Krankengeschichte: Emma H. aus Berlin-Heinersdorf, 43 Jahre alt, Ehefrau.

Die Patientin ist, außer daß im 8. Lebensjahre einmal Ohrlaufen bestand, nie ernstlich krank gewesen.

Im November 1932 trat Husten auf, sie litt an Luftmangel und behinderter Nasenatmung, auch das Geruchsvermögen verschwand; nachts schnarchte sie. Im Hals bemerkte sie eine Schwellung auf der linken Seite, die beim Schlucken hinderte. Sie suchte deshalb einen Arzt auf, der einen Abszeß vermutete und eine Incision machte. Es erfolgte nur eine ganz geringe Blutung; Eiter wurde nicht gefunden. In der Folgezeit bis zum Juli 1933 wurden die Atembeschwerden immer schlimmer; sie suchte deshalb die Poliklinik auf und wurde am 27. Juli 1933 in die Klinik aufgenommen. Es wurde folgender Befund erhoben:

Mittelgroße Patientin in gutem Ernährungszustande. Haut und sichtbare Schleimhäute gut durchblutet.

Ohren: rechts hinten alte Residuen, links ohne Besonderheiten.

Nase: in beiden Nasenhälften helles Sekret, sonst kein pathologischer Befund.

Mundhöhle und Rachen: Zähne defekt. Starke Schwellung am hinteren Rand des linken harten Gaumens, die auf den weichen Gaumen übergreift.

Postrhinoskopisch: Totaler Verschluß des Epipharynx durch einen harten Tumor von glatter Oberfläche, der von der linken Rachenwand ausgeht.

Kehlkopf: ohne Besonderheiten.

Es wurde eine dreimalige Probeexcision vorgenommen, die das Bild eines Myxoms ergab.

Am 11. August wurde der Tumor von der Mundhöhle her mit 6 Radiumnadeln gespickt, zwei herausgefallene Nadeln wurden nach zwei Tagen wieder ersetzt.

Am 19. August wurde die Patientin in ambulante Weiterbehandlung entlassen, nachdem die Nadeln entfernt worden sind. Eine wesentliche Reaktion ist nicht eingetreten und der Tumor ist bezüglich seiner Größe und Konsistenz noch unverändert.

24. August. Starke örtliche Reaktion zu verzeichnen.

7. September. Die Patientin fühlt sich subjektiv viel besser. Geruch und Geschmack sind wieder aufgetreten. Der Tumor in der Gaumengegend ist viel kleiner geworden, im Nasopharynx ist er noch unverändert. In der linken Kieferwinkelgegend sind zwei wallnußgroße Drüsen zu tasten.

21. September. Der Tumor hat sich wesentlich verkleinert. Die rechte Choane ist frei. Der Tumor hat sich mehr auf die Gegend der linken Rosenmüllerschen Grube zurückgezogen und reicht gerade bis zur Mittellinie. Der weiche Gaumen hat fast seine normale Lage wiedergewonnen. Nasenatmung sehr viel besser.

19. Oktober. Seit drei Tagen besteht Ohrenlaufen links, zwei Tage vorher Schmerzen im linken Ohr.

Linkes Trommelfell: Zentrale Perforation unten, aus der pulsierend eitrig-schleimiges Sekret quillt. Warzenfortsatz nicht druckempfindlich.

Seit 14 Tagen hat Patientin beim Bücken und Liegen und beim Pressen Schwindel. In linker Seitenlage besteht Lagenstagmus nach links, rechts weniger.

Patientin erhält Bulbokapnin 0,05 3 × tägl. und die Anweisung, das Ohr zu spülen und warme Umschläge zu machen. Daraufhin gingen die Erscheinungen in einiger Zeit zurück.

Die Patientin ließ sich dann während eines Jahres nicht mehr sehen und erschien erst auf schriftliche Aufforderung wieder am 4. Oktober 1934 zur Nachuntersuchung. Ich konnte von ihr erfahren, daß es ihr in dieser Zwischenzeit gut gegangen ist, nur bei körperlichen Anstrengungen bekam sie leicht Kopfschmerzen. Seit einem Vierteljahr fällt ihr auf, daß sie leicht müde wird, nach kurzer Ruhezeit ist sie aber wieder frisch. Seit 8 Wochen bemerkt sie, daß sich wieder eine Geschwulst im Rachen bildet, seitlich von der Stelle, wo sie früher gesessen hatte, die sie auch beim Schlucken stört. Sie hat das Gefühl, als ob ihr die Speisen im Hals stecken bleiben. Beim

Trinken verschluckt sie sich sehr oft und die Flüssigkeit läuft in die Nase. Seit 4 Wochen kann die Patientin auf dem linken Auge nur mehr sehr schlecht sehen. Es ergibt sich folgender Befund:

Ohren: ohne Befund.

Nase: hochgradige Atrophie der Muscheln und starke Anaemie der Schleimhaut.

Mundhöhle und Rachen: Auf dem linken Gaumensegel eine anämische strahlige Narbe (Radium-Spickung). Die linke Arkade ist flacher. Es ist ein haselnußgroßer Tumor zu fühlen.

Postrhinoskopisch: Von der linken seitlichen Rachenwand aus wölbt sich ein glatter, blaßrötlicher Tumor bis zur Mittellinie vor.

Hinter dem linken Kieferwinkel sind zwei mandelgroße Lymphdrüsen palpabel.

Neurologisch wurde festgestellt: Linke Pupille weiter als die rechte und fast lichtstarr. Convergenzreaktion links ebenfalls herabgesetzt. Einschränkung der Bulbusbewegungen links nach allen Richtungen. Horizontaler Nystagmus beim Blick in die rechte Endstellung, einzelne Nystagmusschläge beim Blick nach links. Cornealreflex links herabgesetzt. Hypaesthesie und Hypalgesie im Gebiet des linken II. Trigeminusastes. Parese des linken N. hypoglossus. Linke Zungenhälfte gerunzelt und atrophisch, zeigt deutliche fibrilläre Zuckungen. Gaumensegel lins paretisch. Parese des linken N. recurrens und des M. constrictor pharyngis.

Augenhintergrund: links beginnende Opticusatrophie, besonders temporal.

Röntgenaufnahme des Schädels: Schädelkapsel von normaler Form und Dicke. Fingerkuppengroße Usur an der linken hinteren Orbitalwand. Schädelbasis: Sella nicht vergrößert, von den Proc. clinoid. ant. ist allerdings nur einer sicher erkennbar, während der andere atrophisch erscheint. Dorsum sellae o. B. An der Aufnahme der Schädelbasis am hängenden Kopf erscheint die linke Felsenbeinspitze etwas unschärfer in der Zeichnung, sodaß man an eine Atrophie dieser Gegend denken könnte.

Wa R ++++, deswegen wird bei der Patientin eine Schmierkur und Kal. jod 20,0/300,0 3 × tgl. 1 Eßlöffel angewandt.

Nach Abschluß der 6wöchigen Schmierkur und der Behandlung mit Kal. jod. insgesamt 150 g, hatte sich die Ophthalmoplegie auffällig, aber nicht vollständig zurückgebildet; der sonstige neurologische Befund ist unverändert. Anschließend wurde eine Röntgenbestrahlung ambulant durchgeführt, insgesamt 12000 r auf 3 Felder zu j 4000 r in der Zeit vom 18. 12. 34 bis 17. 1. 1935.

Feld I rechtes Kiefergelenkfeld 6 : 8 cm, Fokusabstand 30,0 cm bei 3 MA und 180 KVS; Filter 0.5 mm Cu + 1,0 mm Al; 0,84 KWH Cu.

Feld II linkes Kiefergelenkfeld 6 : 8 cm

Feld III linkes Oberkieferfeld 5 : 7 cm

Jedes Feld wurde in je 10 Sitzungen mit 400 r ED bestrahlt.

Allgemeinreaktion ist nicht aufgetreten. An jedem Feld trat nach je 6 Bestrahlungen ein Erythem auf, nach je 8 Bestrahlungen auch mäßige Pigmentation. Nach 8 Bestrahlungen konnte eine Rückbildung des Tumors festgestellt werden.

Am 7. Februar 1925 sind die Schädelbasissymptome noch unverändert. Schwindelgefühl beim Liegen bessert sich unter Verabreichung von Bulbokapnin. Es wird von einer weiteren Strahlenbehandlung abgesehen, da der Tumor an der Schädelbasis nicht mehr beeinflußt werden kann. Die weitere Behandlung muß sich auf symptomatische Maßnahmen beschränken.

Fall 4, ist in seinem ganzen Verhalten grundverschieden von den drei erstgenannten.

Der Sitz des Tumors ist hier im retrotonsillären Gewebe der linken Seite gegeben. Erst 8 Wochen vor der operativen Entfernung durch Herrn Prof. D. med. v. Eicken wurde er anläßlich des Verschluckens einer Fischgräte bemerkt, aber als Neubildung nicht erkannt, sondern zunächst als entzündliche Schwellung behandelt. Als innerhalb von 4 Wochen die Geschwulst an Ausdehnung erheblich zunahm, wurde die Patientin an Herrn Prof. v. Eicken überwiesen, der die Diagnose eines Neoplasmas stellte. Es ist hier klinisch fast das entgegengesetzte Bild, wie in Fall 1 gegeben, insofern der Tumor von der Tonsillarregion ausgehend, im Verlaufe seines Wachstums sich auch gegen die Mundhöhle vorwölbt, aber erst in zweiter Linie zu einer Ausfüllung der Fossa retromandibularis und Abdrängung des Ohrläppchens führte. In Fall 1 dagegen wurde die Geschwulst zuerst außen vor dem linken Ohr bemerkt und dehnte sich sekundär gegen die Mundhöhle hin aus. Bei der Untersuchung erwies sich die Geschwulst als ziemlich derb, wohingegen die Konsistenz des Tumors in Fall 1 mehr als teigig weich anzusprechen war. Ferner schien in Fall 4 der Tumor gut von der Umgebung abgegrenzt und unter gleichzeitiger Berücksichtigung seiner nicht allzu bedeutenden Größe als gut operabel. Dieser Befund wurde bei der Operation und der mikroskopischen Untersuchung des dabei gewonnenen Präparates bestätigt. Darin erinnert der Fall an das von C. Alagna beschriebene Verhalten einer Mischgeschwulst der seitlichsten Partien des rechten Gaumensegels. Es löste sich da bei der Probeexcision plötzlich der größte Teil der Geschwulst bei stumpfen Vorgehen fast spontan aus seiner Lage und drohte durch Verstopfung der hinteren Mund- und Rachenabschnitte den Patienten zu ersticken. Im hier vorliegenden Fall gelang die Enukleation des Tumors auch leicht, mußte teilweise aber auch durch Vorgehen mit dem Messer durchgeführt werden. Vorher wurden, um einer stärkeren Blutung aus den im Operationsge-

biet verlaufenden großen Halsgefäßen vorzubeugen, die Hrtt. carotis externa und thyreoidea superior unterbunden.

Die mikroskopische Untersuchung des Operationspräparates zeigt, daß der Tumor von einer bindegewebigen Kapsel umgeben ist, von der sich Septen in die zentraler gelegenen Partien hinein erstrecken. Im ganzen hat man den Eindruck eines sehr wechselvollen Gewebes, in dem sehr zellreiche Stellen mit solchen großer Zellarmut in buntem Wechsel nebeneinander liegen. Ganz besonders in die Augen fallend sind die überaus häufigen Zellsyncytien, die lange arabeskenartige Bänder darstellen, wie sie H. Coenen für das Myxom als typisch angibt (Abb. 4). Wesentlich ist, daß in dem ganzen Bereich des Gewebsschnittes die Mucikarminreaktion zwar nicht besonders stark, aber überall gegeben ist. Durch die strangartigen Züge dicht gelagerter Zellkerne und wieder an anderen Stellen ganz gleichmäßig verteilten Zellen wird der Eindruck einer Mischgeschwulst erweckt. Jedoch zeigt der gleichmäßige Ausfall der Schleimfärbung, daß alle die verschieden aussehenden Partien einander gleichwertig sind. Ueberdies sind in dem ganzen Tumor keine anderen, als die genannten Zellelemente nachweisbar, sodaß von einem eigentlichen Mischtumor nicht gesprochen werden kann. Ein Anhalt dafür, daß eine maligne Degeneration eingetreten sei, konnte in dem Präparat nicht gefunden werden. Vielmehr betonte der Untersucher ausdrücklich, daß es sich um eine ausgesprochen gutartige Neubildung handele. Somit läßt sich daraus auch keine befriedigende Erklärung für das schnelle Wachstum der Geschwulst geben. Es ist auch nicht anzunehmen, daß sie ihren Bestand überhaupt erst seit 8 Wochen hatte, wie die Anamnese besagt. Viel eher ist zu vermuten, daß sie, wie in den anderen Fällen, schon seit vielen Jahren vorhanden war, nur wegen ihrer geringen Größe überhaupt nicht in Erscheinung getreten ist. Etwa das Verschlucken einer Fischgräte in ursächlichen Zusammenhang mit dem raschen Geschwulstwachstum zu bringen, ist als zumindest sehr zweifelhaft anzusehen. Dieses Moment dürfte nicht anders zu bewerten sein, als daß die Aufmerksamkeit der Patientin dadurch erst auf die Geschwulst gelenkt worden ist. Ebenfalls sehr unbefriedigend ist es, die leichte Entzündung im Gebiet des Tumors als einen Anreiz für dessen schnelleres Wachstum anzusprechen. Im Fall 1 ist überhaupt kein ursächliches Moment aufzufinden für gleichfalls sozusagen über Nacht einsetzende erhebliche Größenzunahme. Nun hier in diesem Fall durch das zufällige Vorhandensein einer gleichzeitig liegenden Fremdkörperanamnese einen Zusammenhang zwischen dieser und den Erscheinungen des Tumors zu konstruieren, scheint mir den wirklichen Tatsachen in keiner Weie zu entsprechen.

Krankengeschichte: Minna B. aus Fürstenwalde, Bildhauersfrau.

Früher nie ernstlich krank gewesen. Seit einigen Jahren leidet sie an rheumatischen Beschwerden.

Seit 20. Mai 1934 hat Patientin das Gefühl eines Klosses im Hals, angeblich nach Verschlucken einer Fischgräte, die Ende Juni spontan ausgeworfen wurde. Eine Schwellung der linken Tonsillengegend wurde darauf zurückgeführt und als eine entzündliche behandelt. Anfang Juli suchte Patientin einen anderen Arzt auf, der eine Vorwölbung der linken Tonsille und geringe entzündliche Reizung feststellte. Innerhalb von 4 Wochen ist die Vorwölbung stärker geworden, außerdem entwickelte sich eine Schwellung der linken Fossa retromandibularis mit Abdrängung der unteren Ohrmuschelpartie. Deshalb Ueberweisung an Herrn Prof. v. Eicken.

Bei der Aufnahme in die Klinik am 28. Juli 1934 fand sich:

Ohren und Nase: ohne Besonderheiten.

Die linke Tonsille ist durch einen kleinapfelgroßen Tumor im retrotonsillären Gebiet stark gegen die Mediane und nach abwärts vorgewölbt. Mäßige Vortreibung der Fossa retromandibularis mit Abdrängung des Ohrläppchens. Die Konsistenz des Tumors ist ziemlich derb. Regionäre Lymphdrüsen nicht palpabel.

Operation (Prof. v. Eicken) in Lokalanaesthesie:

Zunächst Unterbindung der Art. carotis ext. und Art. thyreoidea sup., die sehr dicht bei einander liegen und ziemlich hoch oben vom Carotisstamm abgehen. Hautnaht, Mastixverband. Danach Umspritzung des Tumors, der nach Incision des Gaumenbogens wie zur Tonsillektomie zum Teil scharf, zum Teil stumpf enukleiert wird. In dem Tumor finden sich reichlich käsige Massen. In der entstandenen glattwandigen Höhle ist in ihrem oberen Teil der Processus styloideus deutlich zu fühlen. Die Tonsille selbst wird mit der Schlinge entfernt. Die Blutung ist minimal. Am 4. August wird die Patientin nach vollständig reizlosem Heilungsverlauf in weitere ambulante Beobachtung entlassen.

13. August. Wundheilung abgeschlossen. Patientin fühlt sich beschwerdefrei.

29. Oktober. Ein Recidiv ist nicht nachzuweisen. Patientin klagt über Spannungsgefühl im oralen Narbengebiet.

Allen 4 Fällen ist trotz mannigfach verschiedener Einzelheiten das gemeinsam, daß Schleim die paraplastische Substanz des Gewebes darstellt. Wenn auch in zwei Fällen der ausdrückliche Schleimnachweis nicht erbracht werden konnte, so sind sie doch nicht weniger als Myxome anzusprechen, da sie ihrem klinischen Verhalten nach und in ihrer therapeutischen Beeinflussung sich wohl den beiden anderen Fällen anschließen. Für eine sekundäre

schleimige Degeneration eines Fibroms oder irgend einer anderen Bindegewebsgeschwulst ist keinerlei Anhalt gegeben.

In persönlicher Rücksprache mit Herrn Oberarzt Dr. Bredt vom pathologischen Institut der Charité, Berlin, wurde diese Diagnose auch noch bestätigt.

Es ist nur bei allen vier Tumoren der Vorbehalt zu machen, daß wohl in dem jeweiligen Präparat lediglich myxomatöses Gewebe vorliegt. Nicht zu erkennen ist jedoch, von welchem Gewebe die Tumoren ihren Ausgang nahmen. Dazu bedarf es einer eingehenden Untersuchung des ganzen Tumors in Serienschnitten. Die vorliegenden Geschwülste dürfen unter dem erwähnten Vorbehalt als reine Myxome angesprochen werden.

Ich möchte an dieser Stelle Herrn Dr. Bredt für seine freundliche Hilfe bei der Durchsicht der mikroskopischen Präparate meinen verbindlichsten Dank aussprechen.

Zusammenfassung.

Das Myxom ist eine seltene Form in der Gruppe der Bindegewebsgeschwülste. Es ist gekennzeichnet durch Mucin als paraplastische Substanz, wie sie normalerweise nur beim Embryo vorkommt. Nach den grundlegenden Arbeiten über das Myxom von R. Virchow, M. Borst und H. Ribbert sind in der Literatur nur noch kasuistische Mitteilungen erschienen. Diese letzteren geben aber meist nur so unvollständige Schilderungen und lassen einen Nachweis von Mucin als Grundsubstanz des Gewebes vermissen, sodaß das tatsächliche Vorliegen eines Myxoms nicht gesichert ist. Infolgedessen sind sie auch für eine statistische Auswertung, die Aufschluß über Häufigkeit und bevorzugte Entwicklungsstellen, sowie über die Beziehungen zu normalen Geweben geben könnte, nicht brauchbar.

Die vorliegende Arbeit beschäftigt sich vorwiegend mit dem Vorkommen des Myxoms im Gebiet der Hals-Nasen-Ohren-Heilkunde an Hand von vier Fälen, die seit 1931 an der Universitäts-Hals-Nasen-Ohren-Klinik der Charité Berlin zur Beobachtung kamen. Im Vergleich der verschiedenen Gebiete des Vorkommens von Myxomen zeigt sich, daß für die Enstehung dieser Geschwulstform zum Teil versprengte embryonale Keime in Betracht kommen, zum anderen Teil aber auch die Neubildung auf dem Boden eines bereits ausdifferenzierten Gewebes. Das erstere besonders dort, wo komplizierte Gestaltungsvorgänge in der Embryonalentwicklung

stattfanden, das zweite da, wo sich Gewebe in einer dauernd regenerativen Tätigkeit befindet.

Das Myxom wächst rein expansiv und metastasiert nicht. Durch sein unaufhaltsames Wachstum steht es auf der Grenze zwischen Gut- und Bösartigkeit. Myxosarkome mit infiltrierendem Wachstum und Neigung zur Metastasierung kommen vor. Sie zeichnen sich durch größeren Zellreichtum gegenüber den einfachen Myxomen aus und treten von vornherein als solche auf; ein direkter Uebergang eines ursprünglich einfachen Myxoms in ein Myxosarkom wurde bisher nicht beobachtet. Dagegen bestehen im histologischen Bild bezüglich des Zellreichtums zwischen diesen beiden Tumoren fließende Uebergänge, ohne daß ein einfaches sehr zellreiches Myxom seine Eigenheit rein expansiv zu wachsen aufgibt. Einfache Myxome treten vorwiegend im mittleren Lebensalter auf, während die Sarkomform das Kindesalter bevorzugt. Ueber das Häufigkeitsverhältnis ist noch nichts Sicheres auszusagen.

Die vier selbstbeobachteten Fälle sind auf Grund des zur Verfügung stehenden Materials als einfache, reine Myxome anzusehen unter dem Vorbehalt, daß sie auf ihr Ursprungsgewebe hin nicht näher untersucht werden konnten.. Sie weichen bezüglich ihrer Lokalisation und ihrer therapeutischen Beeinflussung von den bisher veröffentlichten Myxomen ab. Zwei der Fälle ähneln in ihrer Lokalisation, nämlich im Gebiet der Parotis bezw. des retrotonsillären Gewebes, anderen dort relativ häufig vorkommenden Geschwülsten, z. B. Mischtumoren oder Endotheliomen, ohne mit solchen identisch zu sein. Die zwei anderen saßen im Gebiet des pharyngealen Tubenostiums an der seitlichen Rachenwand, unter Mitbeteiligung des weichen Gaumens, was bisher noch beobachtet worden ist. Alle vier Tumoren saßen eigentümlicherweise auf der linken Seite. Die bisher allein geübte operative Entfernung von Myxomen konnte nur in einem Falle zur Anwendung kommen, wo der Tumor in der Tonsillarregion gut operabel war. In den drei anderen Fällen war die Geschwulst wegen ihrer Größe und Lokalisation nicht mehr operativ anzugehen. Es wurde deshalb der erstmalige Versuch einer Radiumbehandlung unternommen, der in zwei Fällen ein überaschend gutes Ergebnis brachte, indem ein restloses Verschwinden der Geschwulst erzielt wurde und nach längerer Beobachtungszeit von ein bis drei Jahren ein Rezidiv nicht aufgetreten ist. In einem Falle wuchs der Tumor nach anfänglichem Stillstand weiter und konnte auch durch eine später eingeleitete Röntgenbestrahlung nicht mehr zum Verschwinden gebracht werden. Dieser Mißerfolg ist zum Teil durch das Verhalten der Patientin bedingt, die sich ein Jahr lang der Beobachtung und Behandlung entzog. Bemerkenswert ist, daß die in Anwendung gekommenen Strahlendosen um ein Beträchtliches hinter denjenigen



Abb. 1

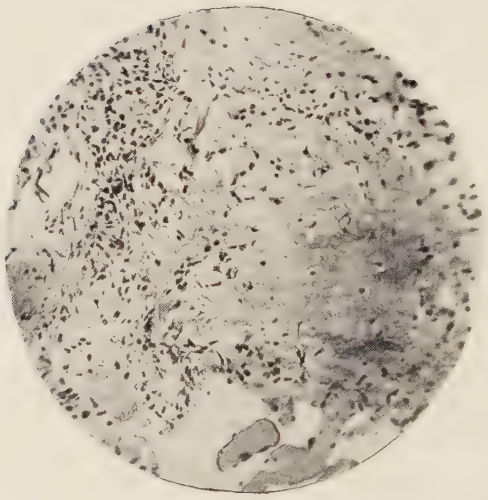

Abb. 2

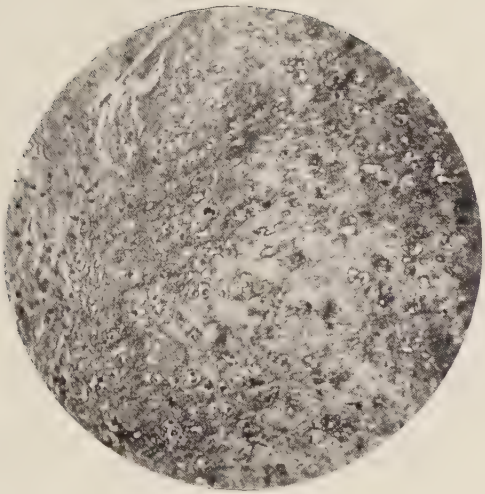

Abb. 3



Abb. 4

zurückblieben, die für Mischgeschwülste und Endotheliome am Radium-Hemmet Kopenhagen, als notwendig ermittelt wurden, wobei diese Tumoren auch nicht restlos verschwanden.

Ich möchte nicht verfehlen, meinem verehrten Lehrer, Herrn Professor Dr. med. von Eicken und Herrn Professor Dr. med. Vogel meinen herzlichsten Dank für die gütige Ueberlassung der Fälle und für die mir bei der Abfassung der Arbeit gegebenen Anregungen auszusprechen.

Literatur.

Alagna: Ztschr. f. Ohrenhlkd. Bd. 70 (1914) S. 179.
Ambrosius: I. D. 1919 Frankfurt a. M.
Berven: in P. Lazarus Hdbch. d. ges. Strahlenhlkd. bei J. Springer, Berlin 1928/31.
Borst: Die Lehre von den Geschwülsten Bd. I 1902
— Lehrbuch der patholog. Anatomie v. L. Aschoff Bd. I Auflage 6, 1923.
Botey: Ann. des malad. de l'oreille 1911 S. 511. ref. Int. Ztbl. f. Laryng. Bd. XXVIII S. 84.
Brin: Revue gynaecol. Bd. XV. ref. Ztbl. f. Gynäk. 1912.
Clementz: I. D. Bonn 1882.
Coenen: In Kirschner-Nordmann „Die Chirurgie" Bd. II 1. (1928).
Cornwall: Proc. of the New-York pathol. soc. Bd. 25 (1925) ref. Ztbl. Hals-Nasen-Ohrenheilkunde Bd. VIII (1926) S. 724.
Darney: Jahresvers. Americ. Laryngolog. Assoc. Juni 1915 ref. Int. Ztbl. f. Laryngol. Bd. XXXII. S. 61.
Denker: Hdbch. d. Hals-Nasen-Ohrenhlkd. herausgegeben von Denker-Kahler, 1929 Bd. V.
Eckert-Moebius: Hdbch. d. Hals-Nasen-Ohrenheilkunde herausgegeben von Denker-Dahler, 1929 Bd. V.
Hajek-Polyak: Arch. f. Laryng. Bd. 23 (1910) S. 43.
Hart & Meyer: Handbch. d. Hals-Nasen-Ohrenheilkunde.
Hüetlin: I. D. 1892 Freiburg i. Br.
Jaffé, Leicher, Pfeiffer in Blumenfeld-Jaffé: Pathologie der oberen Luft- und Speisewege.
Kehrer: Die Vulva und ihre Erkrankungen.
Labhardt: In Halban-Seitz: Biologie und Pathologie des Weibes, 1926, Bd. V, 2.
Lahm: In Halban-Seitz: Biologie und Pathologie des Weibes 1926, Bd. IV.
Letterer: Ueber epitheliale und mesodermale Schleimbildung ... bei Hirzel-Leipzig 1932.
Marschick: Die Pathologie und Diagnostik der malignen Geschwülste der Nase und des Nasenrachenraums. Passow-Schäfers Btrg. Bd. 7 (1914) S. 327.
Menzel: I. D. 1881 Berlin.
Meyer: zit. nach Lahm.
Nürnberger: In Halban-Seitz Bd. V, 2.
Polyak: Arch. f. Laryng. Bd. 15 (1904).
Quick, Douglas: Radiology Bd. 14 (1930) S. 141 ref Ztbl. f. d. ges. Radiologie Bd. 9 (1931) S. 138.
Rabinowitsch: I. D. Halle 1912.
Ribbert: Ueber das Myxom. Frankfurter Ztschr. f. Pathol. Bd. 4 (1910).
Roß: Ann. of Otol., Rhinol. and Laryngol. Sept. 1909 ref. Int. Ztbl. f. Laryngol. Bd. 26 (1910) S. 458.
Rumler: I. D. Bonn, zit. n. Rabinowitsch.
Schmidtmann: in Henke-Lubarsch Hdbch. d. spez. pathol. Anatomie und Histologie 1928 Bd. 3, 1.
Schürmann, Pflüger, Norrenbrock: Die Histogenese ekto-meso-dermaler Mischgeschwülste der Mundhöhle. G. Thieme Leipzig 1931.

Shimizu: Int. Ztbl. für Ohrenheilkunde und Rhino-Larynologie (Folia Otolaryngol. II) Bd. 37. S. 26.
Shirota: Mitteilung der med. Akad. Kioto. Bd. 3 (1929) ref. Ztbl. d. Hals-Nasen-Ohrenheilkunde, Bd. XII, Seite 747.
Seidel: Arch. f. Hals-Nasen-Ohrenheilkunde, Bd. 104. (1919).
Tillmanns: Ztbl. f. Chirurgie Nr. 11, (1877).
Virchow: Die krankhaften Geschwülste Bd. I, 1863.
Wittmaack: Ueber die normale und pathol. Pneumatisation d. Schläfenbeins. Jena, Fischer 1918.

Lebenslauf.

Am 12. August 1909 wurde ich als Sohn des Facharztes für innere Krankheiten, Dr. med. Carl Pohl in Bad Altheide geboren. Nach 4jährigem Volksschulbesuch tat ich Ostern 1919 in die Sexta des Staatlichen Gymnasiums zu Glatz ein. Ostern 1928 bestand ich dort auch die Reifeprüfung. Ich beschloß Medizin zu studieren und besuchte in den vorklinischen Semestern die Universitäten Freiburg i. Br., Marburg und Jena. In Jena bestand ich die ärztliche Vorprüfung und ging danach zum klinischen Studium nach Breslau, Graz, Basel und Berlin. Das medizinische Staatsexamen legte ich in Berlin ab. Während des praktischen Jahres arbeitete ich 8 Monate an der Hals-Nasen-Ohren-Klinik, anschließend 4 Monate an der II. Medizinischen Klinik der Charité Berlin. Nach Abschluß des praktischen Jahres am 31. März 1925 erlangte ich die Approbation als Arzt am 1. April 1935.